Cirugía de Control de Daños

Introducción

- Los traumatismos son una de las principales causas de mortalidad en cualquier grupo etareo.

Historia

- El termino ***CIRUGIA DE CONTROL DE DAÑOS*** es un concepto relativamente nuevo.

- Sin embargo, las estrategias o tácticas para controlar el daño y consecuencias de una lesión son tan antiguas como la misma cirugía.

Papiro quirúrgico de Edwin Smith, con mas de 8000 años de antigüedad, describe la utilización de férulas, torniquetes y taponamientos

Historia

- En 1908 Pringle describió el manejo de las lesiones hepáticas con hemorragia importante, mediante el taponamiento con gasas y reexploracion posterior para el tratamiento definitivo.

- En 1981 Feliciano informo un mejor pronostico y tasa de sobrevivencia en 10 pacientes traumatizados con hemorragia intraabdominal masiva, cuando se empleo taponamiento para control de la hemorragia y operación planeada para tratamiento definitivo.

Historia

- En 1983 Stone documento y describió que el control rápido de una hemorragia en potencia letal, seguido por el cierre inmediato del abdomen sin el tratamiento definitivo de las lesiones, mejoro la evolución de los pacientes

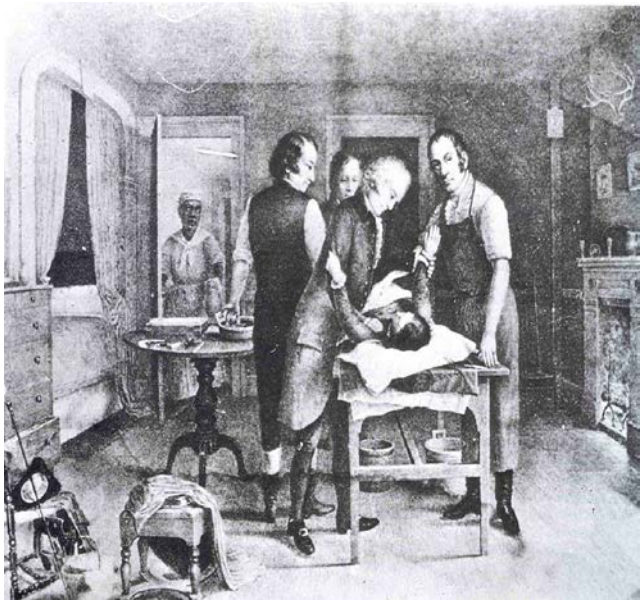

Historia

- En 1993, Rotondo sugirió el termino de LAPAROTOMIA PARA CONTROL DE DAÑOS, reforzó todos los conceptos descritos por Stone y demostró una mejor evolución con disminución de la mortalidad al 50% cuando se seguía la secuencia de:

Definición

- La cirugía de control de daños se define como una “cirugía por etapas” que intenta mejorar los resultados de los traumatismos en pacientes críticos con escasa reserva fisiológica.

- El termino Cirugía de control de daños o “Damage Control Surgery”, deriva del control de daños realizado en barcos de guerra, tendiente a estabilizarlos al haber sufrido daño severo en el casco.



Indicaciones

- Cirugía de control de daños

Indicaciones Decisivas

Parámetros decisivos clave	
Presión Arterial Sistólica	< 90 mm de Hg.
Temperatura	< 34 °C
TP	> 60 segundos
Lesión vascular intraabdominal mayor	
Necesidad de tratar una lesión extraabdominal adicional que ponga en riesgo la vida	

Pacientes con escasa reserva fisiológica

- Temperatura < 34ºC
- PH < 7,2
- Láctico > 5 mmol/L
- Tiempo de Protrombina < 50%
- PAS < 90 más de una hora

De acuerdo al Tipo de Lesión

- Traumatismos toracoabdominales de alta energía
- Fracturas pélvicas o hematomas retroperitoneales de alta energía
- Lesiones hepáticas de alto grado
- Lesiones penetrantes duodenopancreáticas
- Lesiones combinadas: (vascular, órgano sólido, víscera hueca)

De acuerdo a los Hallazgos Intraoperatorios

- Incapacidad para lograr hemostasia
- Cirugía larga (>90 min)
- Lesión vascular venosa mayor inaccesible
- Coagulopatía: sangrado en sábana no mecánico

Etapas

- 1. Laparotomía Inicial

1. Laparotomía Inicial

- Control de la hemorragia mediante hemostasia directa

- Control de la contaminación intraperitoneal mediante la creación de estomas temporales.

Intervenciones quirúrgicas

- Empaquetado ***(packing) de órganos sólidos sangrantes*** asociados o no a angioembolización.
- Resección sin anastomosis de vísceras huecas mediante ligaduras o suturas mecánicas.
- Realización de ostomías para el control de la contaminación.
- Evitar el cierre convencional abdominal.

Empaquetamiento

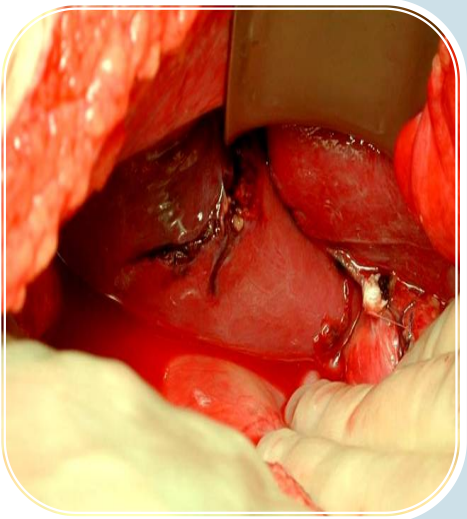

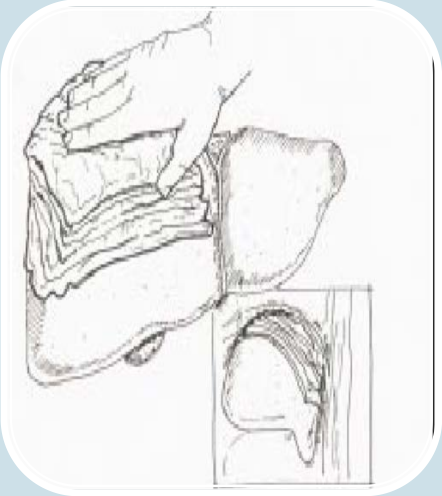

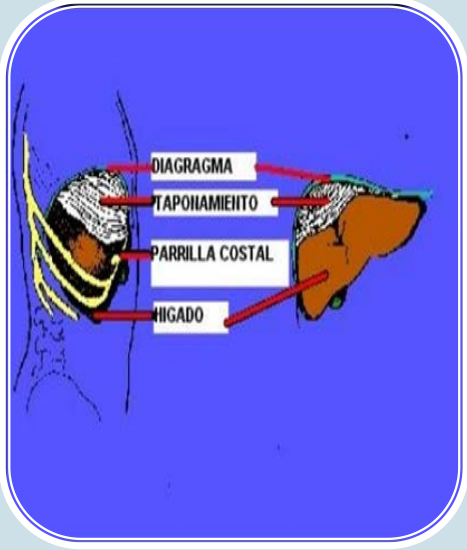

Lesiones Hepaticas

- Pueden ser manejadas con técnicas hemostáticas simples en su mayoría, el ***packing*** es el procedimiento de elección en sangrado hepático incontrolado.

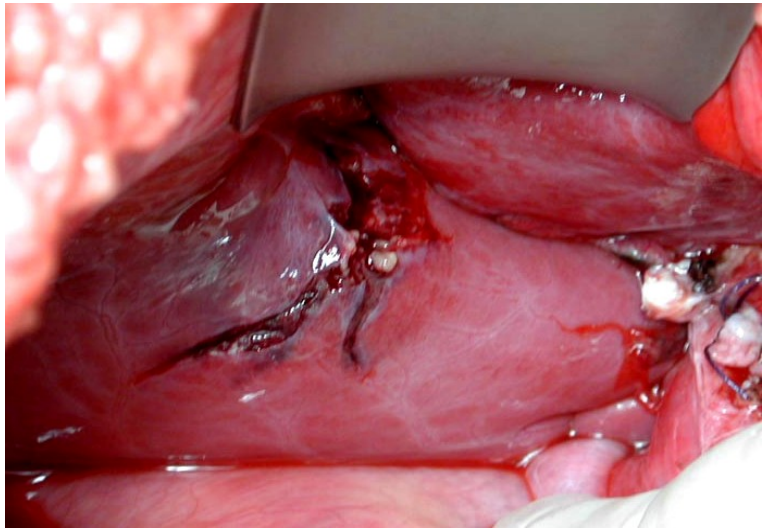

Lesiones Pancreatico duodenales

- Se recomienda un drenaje de rutina, y en los casos más severos, el ***packing con*** drenaje pancreático permite controlar efectivamente la hemorragia y la contaminación en pacientes con parámetros fisiológicos de amenaza vital..

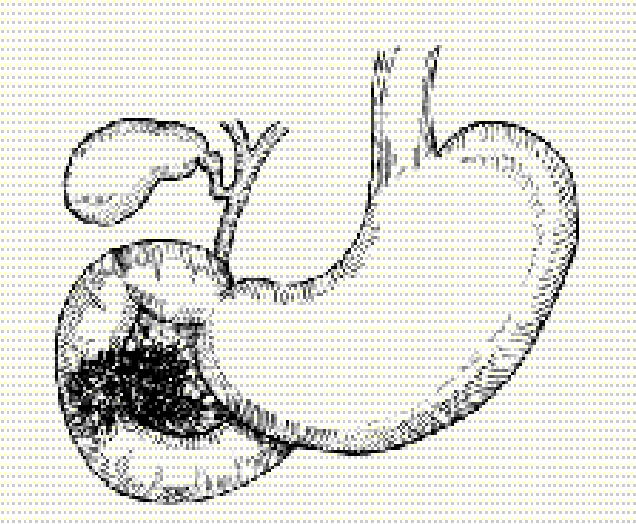

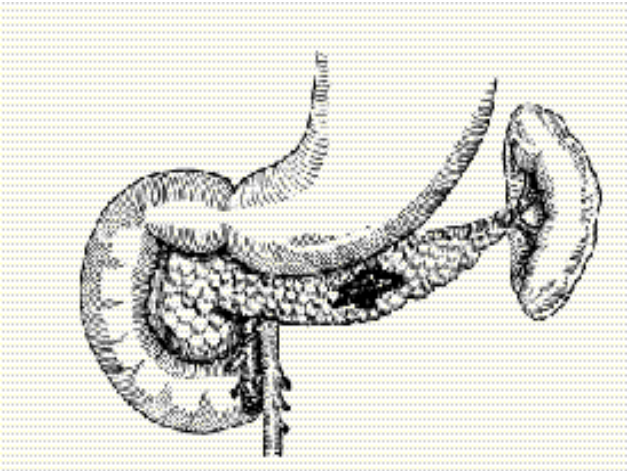

Laparostomía contenida

- Es la apertura del abdomen que provoca una evisceración terapéutica controlada.

- Se inicio durante la Segunda Guerra Mundial (1940) con Ogilvie quien utilizaba vendajes vaselinados estériles para cubrir las vísceras de pacientes heridos de guerra.

Laparostomía contenida

- Técnicas:
  - Bolsa de Bogotá
  - Vacuum pack
  - Cierre solo piel: con Surget continuo, se asocia con fistulas entéricas en 14% de los pacientes.
  - Towel-Clip: cierra solo piel con pinzas de piel y de campo, uso solo en pacientes en estado crítico extremo.

Laparostomía contenida

- **Bolsa de Bogotá**
  - Mas utilizada por su bajo costo y simplicidad.
  - Consiste en suturar una bolsa de cloruro de polivinilo a los bordes de la herida quirúrgica.
  - No permite cuantificar las perdidas de volumen.
  - No evita la retracción de la aponeurosis.
  - Gran posibilidad de desarrollar defectos musculoaponeuróticos gigantes

Bolsa de Bogotá

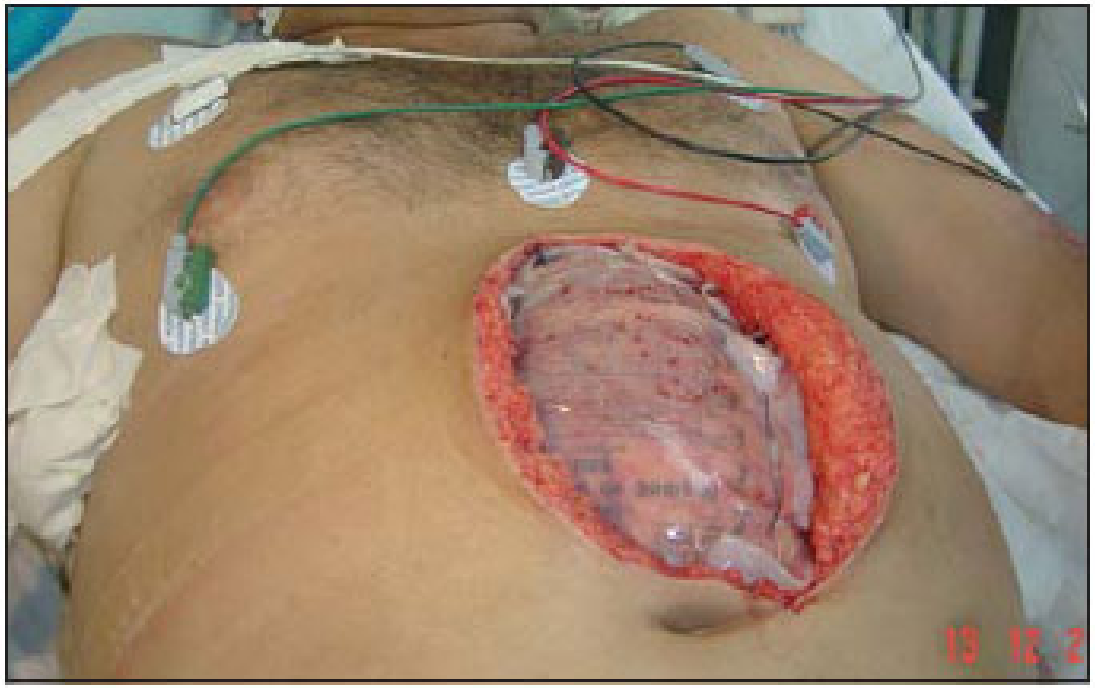

Figura 3. Cierre temporal del abdomen con la Bolsa de Bogotá en la Cirugía de Control de Daños, en un paciente con trauma abdominal grave.

Fuente: http://www.scielo.cl/fbpe/img/rchcir/v61n3/fig14-03.jpg

Laparostomía Contenida

- **Vacuum Pack:**
  - Descrita por Backer en pacientes politraumatizados el año 2000.
  - Consiste en colocar una bolsa de polietileno fenestrada por debajo del peritoneo cubriendo completamente el contenido abdominal. Sobre este se coloca compresas húmedas y tubos de drenaje conectados a un suctor de 100 a 150 mm Hg de presión negativa.

Laparostomía Contenida

- **Vacuum Pack:**
  - No permite la retracción musculoaponeurótica por efecto de la presión negativa.
  - Permite el cierre definitivo de la pared abdominal en el 70% de los casos (en 8 días).
  - Permite una cuantificación precisa de la perdida hídrica.

Vacuum Pack

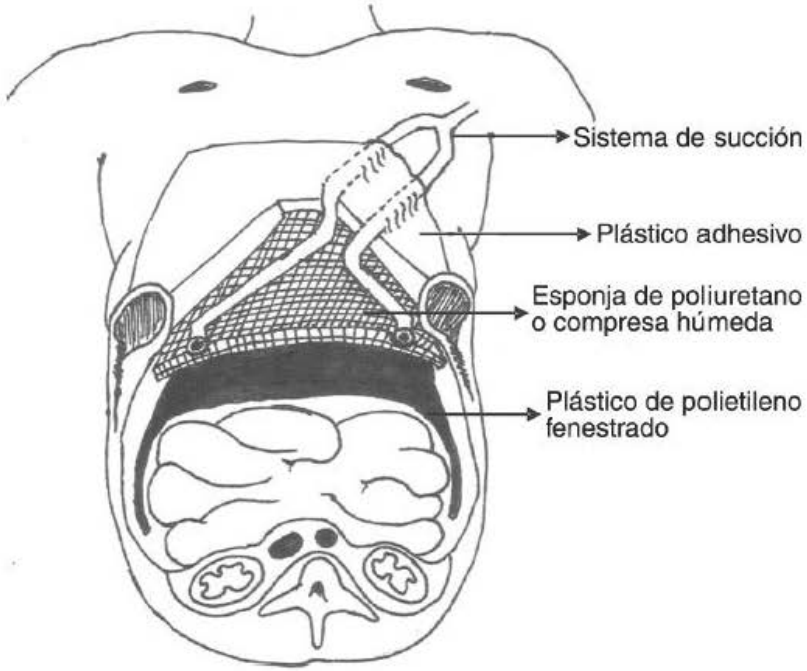

Figura 2. Técnica de *vacuum pack*.

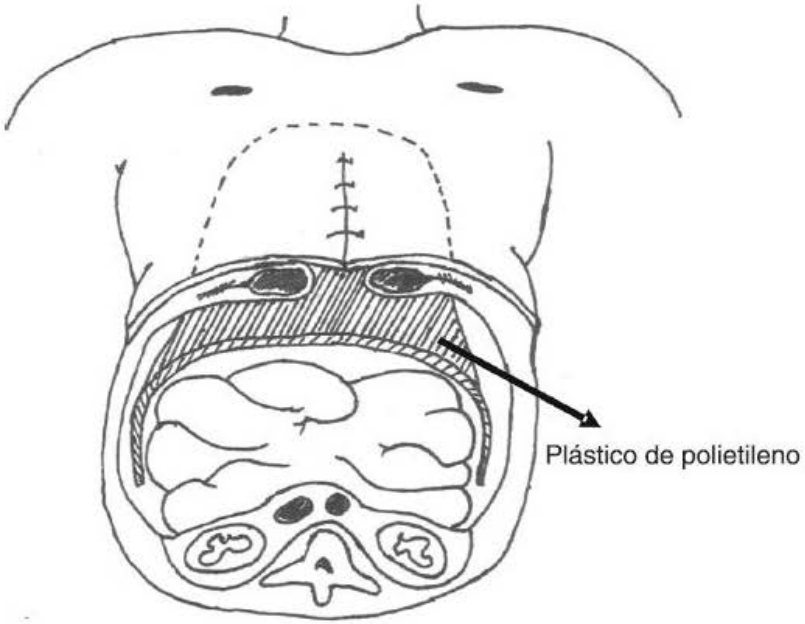

Figura 3. Técnica de CTPA recomendada en pacientes con sepsis intraabdominal severa y sometidos a múltiples procedimientos quirúrgicos previos. Se diferirá el cierre de la pared hasta seis meses.

Fuente: "Abdomen Abierto Evolución en su manejo" Tavares-de la Paz y cols.

Etapas

- 2. Resucitación

Fisiopatología

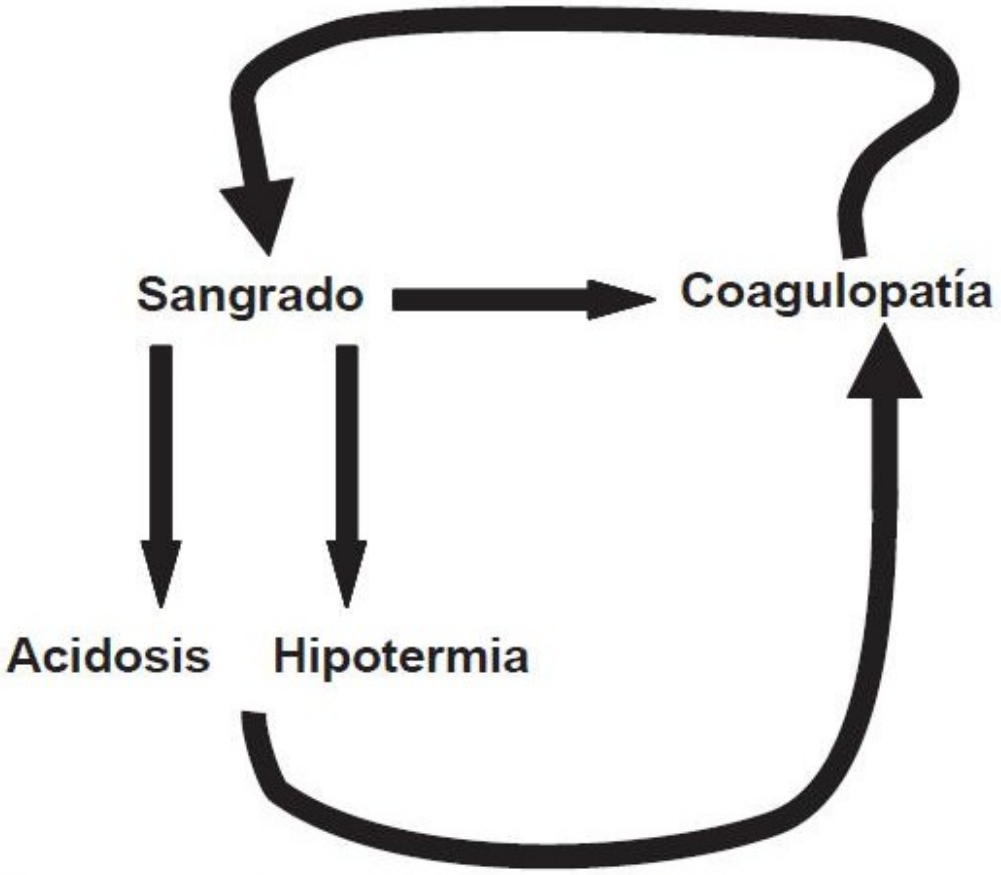

Figura 1. Tríada letal en abdomen abierto.

Fuente: "Abdomen Abierto Evolución en su manejo" Tavares-de la Paz y cols.

Fisiopatología

- Una hemorragia importante y persistente origina una hipoperfusión tisular severa que conduce a un shock celular, responsable del desequilibrio a nivel molecular, celular y hemodinámico.

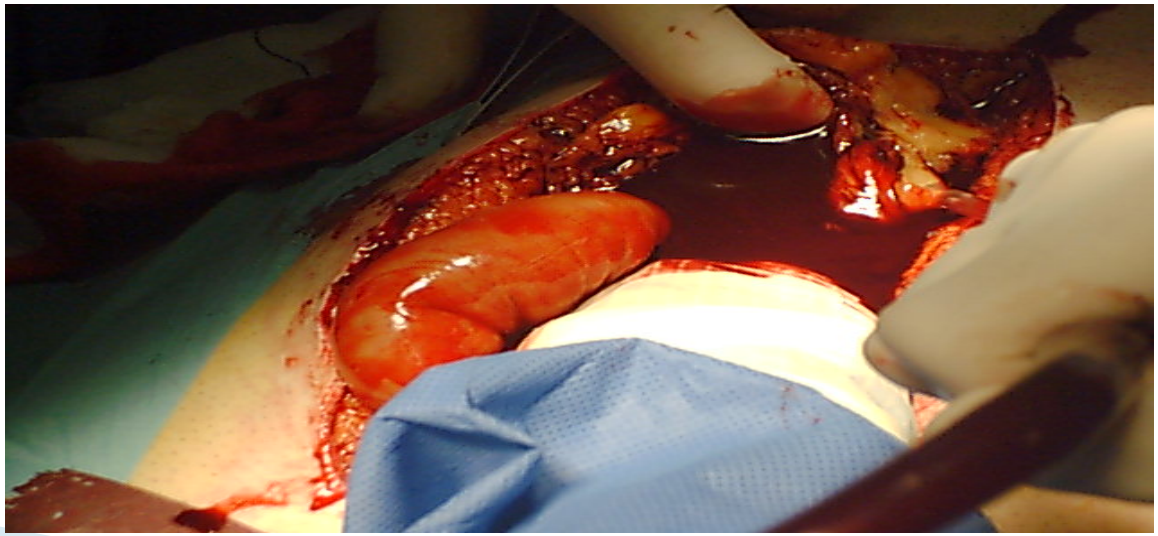

Fisiopatología

- La pérdida sanguínea conduce a acidosis e hipotermia, produce coagulopatía y perpetúa el sangrado, que genera un círculo vicioso en el que cada entidad aumenta y exacerba a las demás.

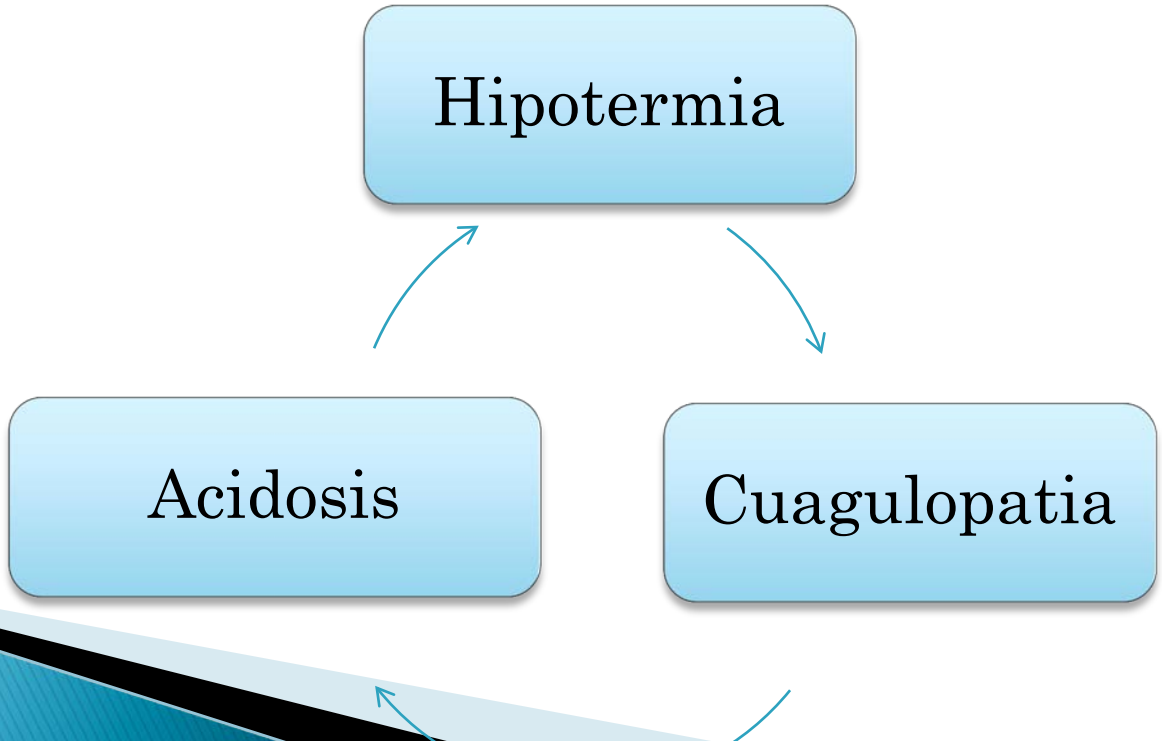

Fisiopatología - Hipotermia

- Exposición al ambiente
- Pérdida de sangre
- Líquidos IV a T° ambiente (fríos)
- Reducción de actividad metabólica
- Reducción de producción de calor

CAUSAS

- < 37°C se alteran los mecanismos de coagulación
- Algunos sistemas orgánicos parecen preservarse pero otros empeoran
- < 35°C al ingreso: es predictor independiente de mayor mortalidad

CONSECUENCIAS

Fisiopatología - Acidosis

- pH < 7.30
- Alteración de la perfusión tisular que aumenta la producción de ácido láctico
- Interfiere con la coagulación

Fisiopatología – Coagulopatía

- COAGULOPATIA: causada por:
  - Hipotermia
  - Acidosis
  - Transfusiones Masivas

2. Resucitación

- En UTI reversión de la triada letal mediante:
  - Recalentamiento: subir la temperatura central por encima de 35°C para la adecuada función de los factores de coagulación.
  - Revertir la coagulopatía
  - Revertir la acidosis
  - Proveer oxígeno en cantidad suficiente
  - Recuperar el gasto cardiaco
  - Administrar sangre, plaquetas y plasma fresco congelado además de los líquidos administrados en la primera etapa

2. Resucitación

- Controlar y mejorar todos los factores que puedan afectar a la reserva fisiológica del paciente:

  - ✓proveer oxígeno en cantidad suficiente
  - ✓ recuperar el gasto cardiaco
  - ✓corregir la coagulopatía
  - ✓Recalentamiento central del paciente
  - ✓ administrar sangre, plaquetas y plasma fresco congelado además de los líquidos administrados en la primera etapa

Etapas

- 3. Operación Definitiva

3. Operación Definitiva

- Paciente estable en homeostasis
- Restauración de la continuidad del transito intestinal o formación de estomas.
- Reparación vascular
- Cierre definitivo de la laparostomía SOLO si el edema visceral y de la pared abdominal esta resuelto

BOLIVIA

Gracias

Universidad Mayor de San Simón
Facultad de Medicina
Materia de Cirugía

AFECCIONES QUIRURGICAS ANO-RECTALES

- Dr. Miguel Tapia Terceros

ANATOMIA RECTO ANAL

- Continuación de colon sigmoide.
- Distancia: 12-15 cm. de margen anal externo
- Penetra en diafragma pélvico y se transforma en el canal anal
- Canal anal: 3-4 cm.
- Doble anillo muscular:
  - *Esfínter anal interno* y
  - E*sfínter anal externo.*

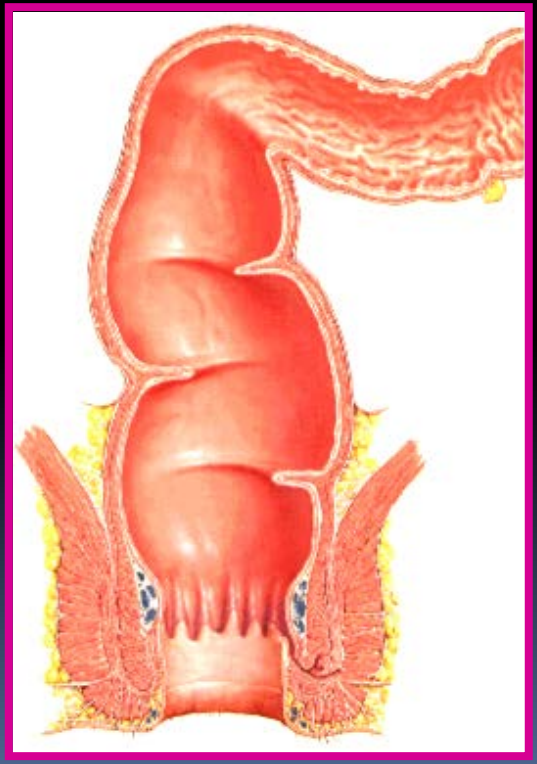

RECTO

- UNION RECTOSIGMOIDEA
  ANGULO , SE LOCALIZA A NIVEL DEL PROMONTORIO SACRO.

- EL RECTO NO ES UN TUBO RECTO,
  DA VARIOS GIROS AGUDOS, PARA ADAPTARSE A LA CURVATURA DEL SACRO.

RECTO

- PARTE INTRALUMINAL
  - VALVULAS DE HOUSTON PRESENTAN ÁNGULOS AGUDOS
  - LA MATERIA FECAL PASA POR TODA LA LUZ.

- ÁNGULO RECTOANAL O ANORECTAL:
  - ANTES DE UNIRSE CON EL ANO, EL MUSCULO PUBORECTAL TIRA DEL RECTO HACIA DELANTE Y FORMA EL ÁNGULO RECTOANAL O ANORECTAL.

RECTO

- Ángulos
- Forma del numero 7
- Función: continencia durante maniobras de valsalva – aumento de la presión intraabdominal.

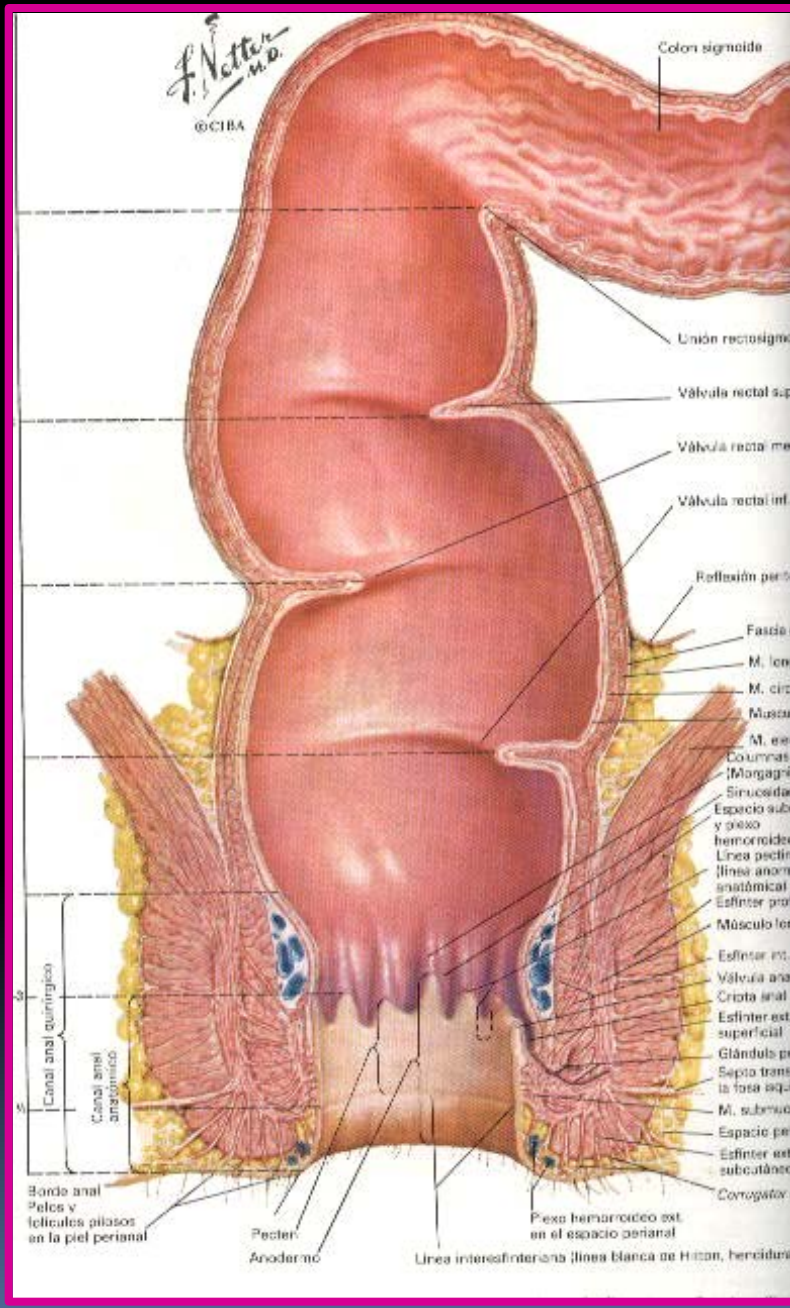

ESQUEMA SAGITAL DEL RECTO

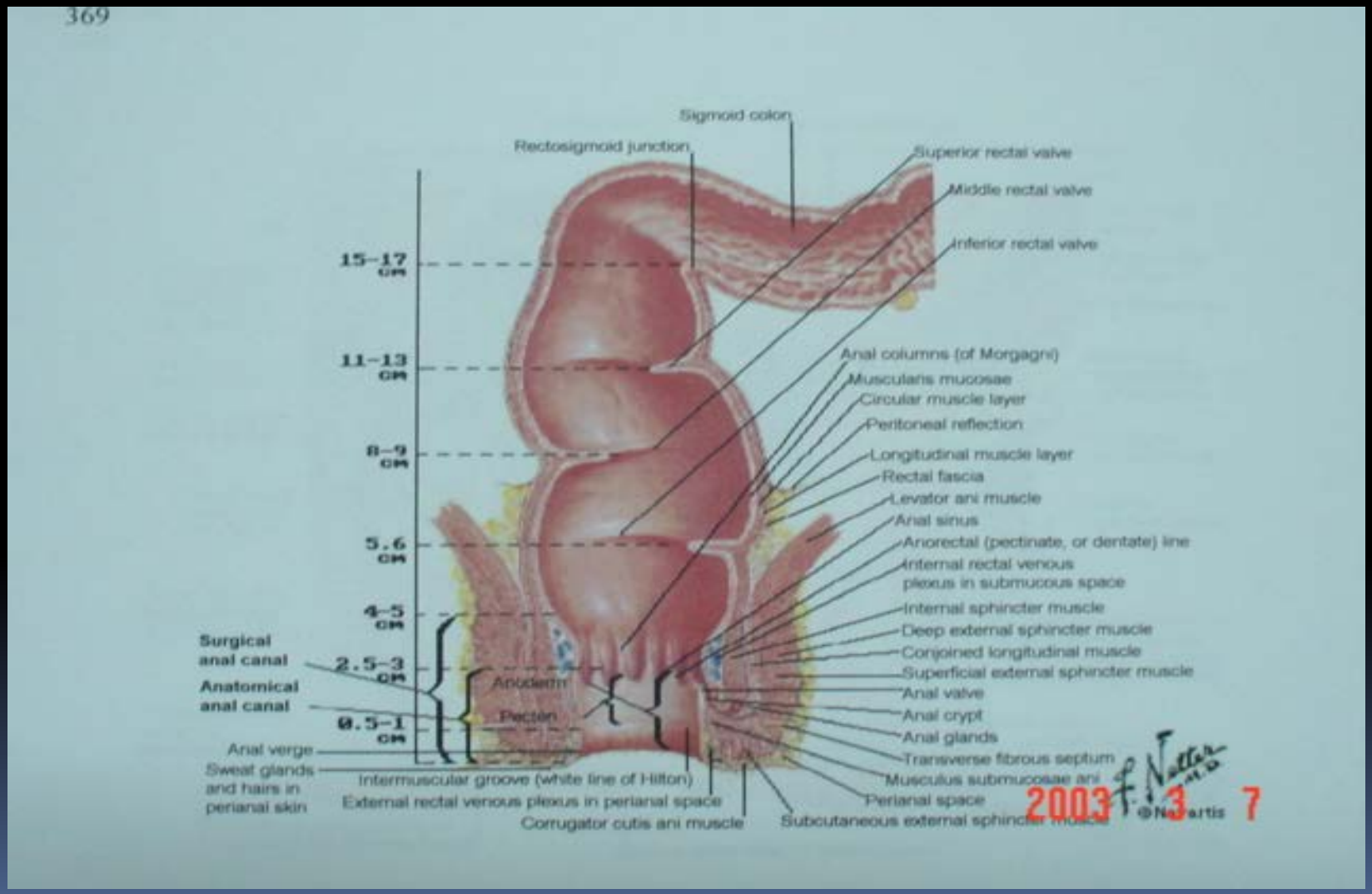

J..R. 2005

RECTO

- Durante la maniobra de valsalva, todos los ángulos se cierran hacia abajo, sellando la luz intestinal.

- A medida que el recto va hacia la parte distal su luz aumenta de diámetro = ampolla rectal

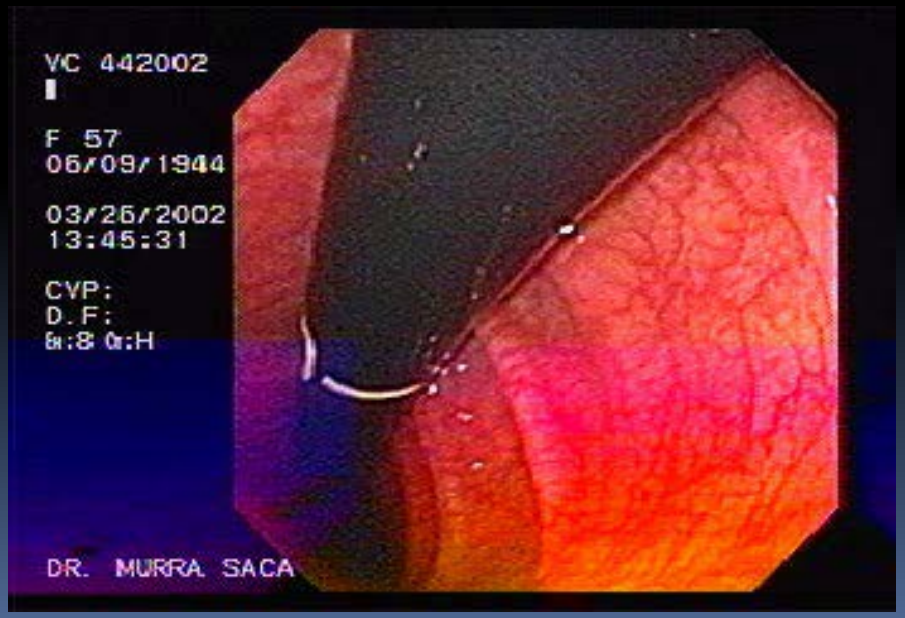

RECTO

- LA PORCIÓN DISTAL NO TIENE RECUBIERTA PERITONEAL
- GRAN PARTE PUEDE CONSIDERARSE EXTRAPERITONEAL O INFRAPERITONEAL.
- VASOS SANGUINEOS, LINFÁTICOS Y RAMOS NERVIOSOS LLEGAN AL RECTO, A TRAVES DEL MESO RECTO POSTERIOR Y LATERAL

ARTERIAS

- Arteria hemorroidal superior, continuación de la mesentérica inferior
- Arteria hemorroidal media, procedente de la ilíaca interna a través de las hipogástricas.
- <u>El canal anal</u> es irrigado por las arterias hemorroidales inferiores, ramas de las pudendas internas, las cuales proceden de las ilíacas internas.

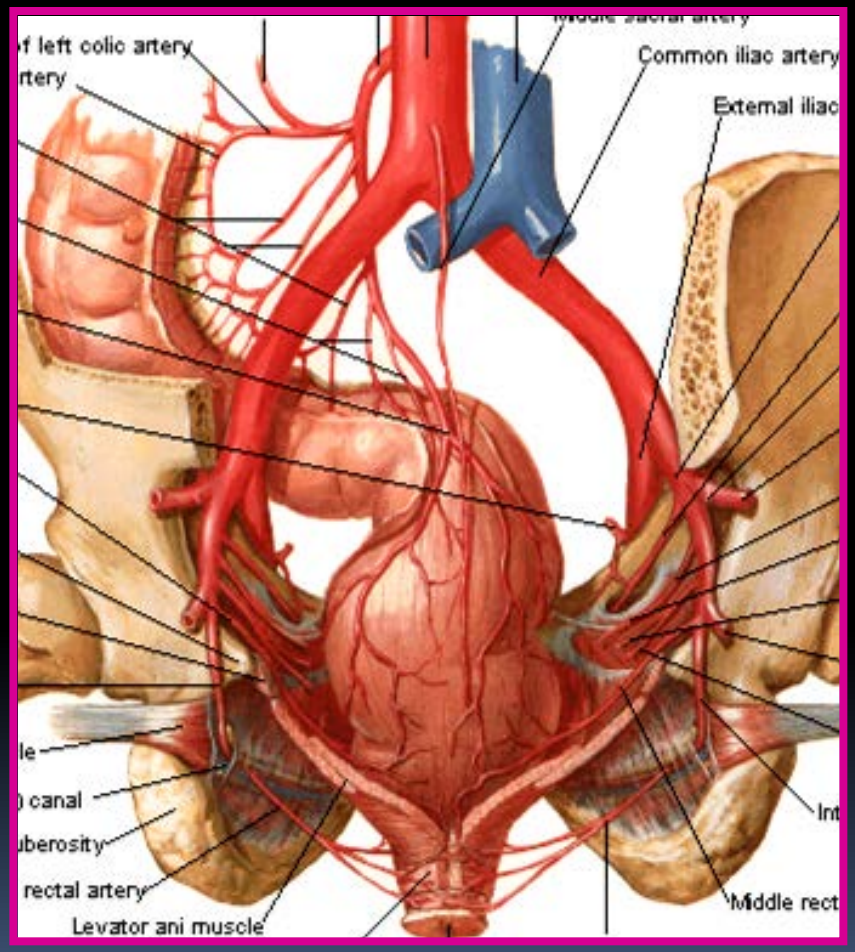

DRENAJE VENOSO

- En espacio submucoso, al nivel de las columnas de Morgagni, se encuentra el plexo hemorroidal interno, y en el resto del canal anal, hasta el margen anal externo, el plexo hemorroidal externo;

- Estos plexos drenan a la cava inferior a través de las venas ilíacas internas.

- La vena hemorroidal superior, que drena en la porta por medio de la mesentérica inferior, tiene numerosas comunicaciones con ambos plexos hemorroidales.

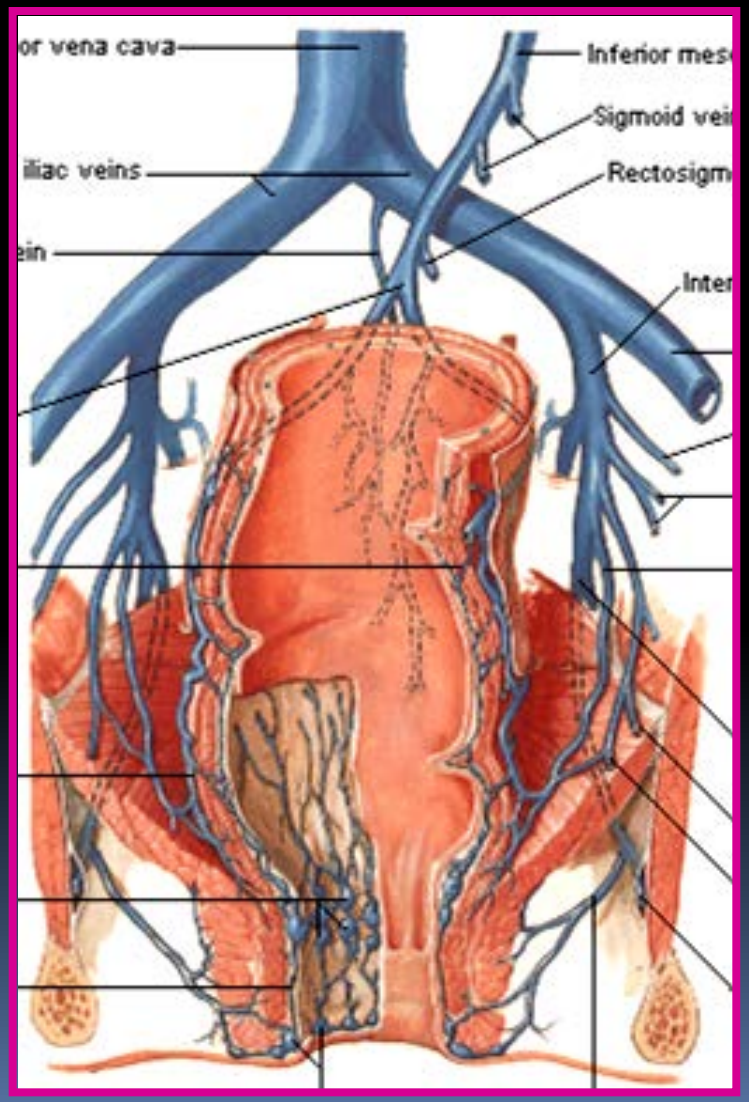

DRENAJE LINFATICO

- El sistema linfático del recto drena en sistema mesentérico inferior

- El sistema linfático del canal anal drena en ganglios inguinales superficiales.

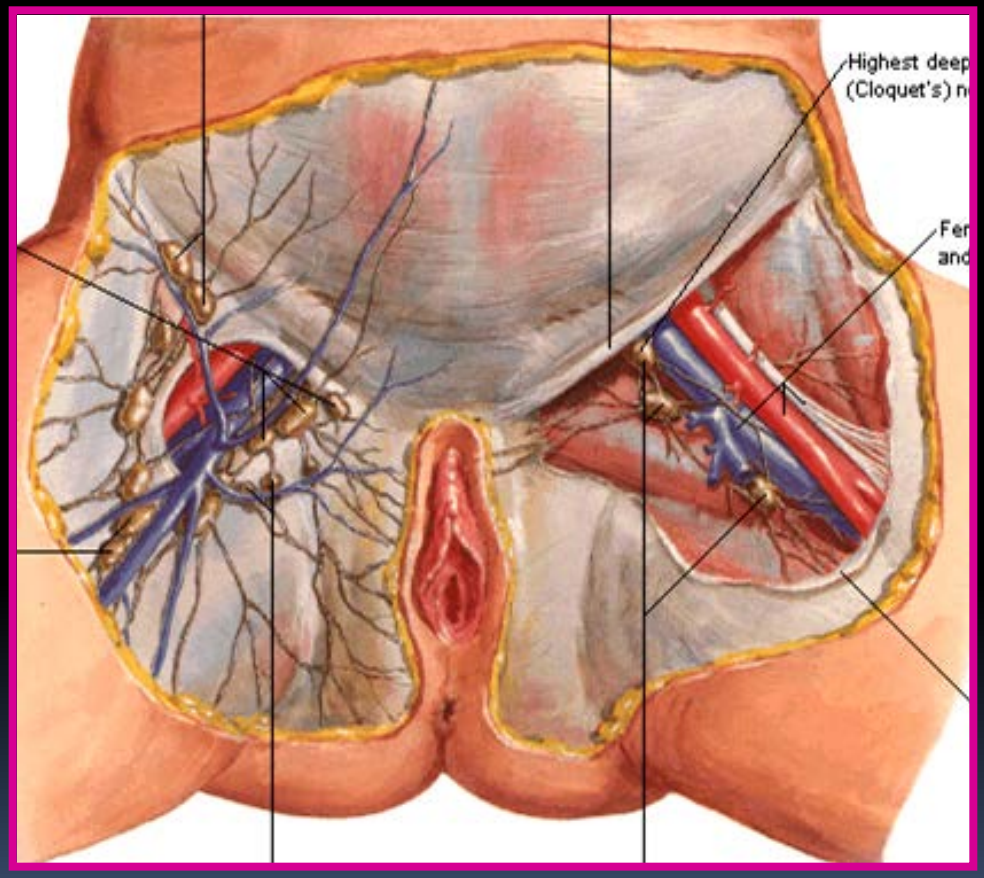

INERVACIÓN

- El recto y el esfínter anal interno son inervados por los sistemas nerviosos simpático y parasimpático
- Esfínter anal externo, por nervios somáticos.
- La sensibilidad perianal y del canal anal dependen de los nervios rectales inferiores.

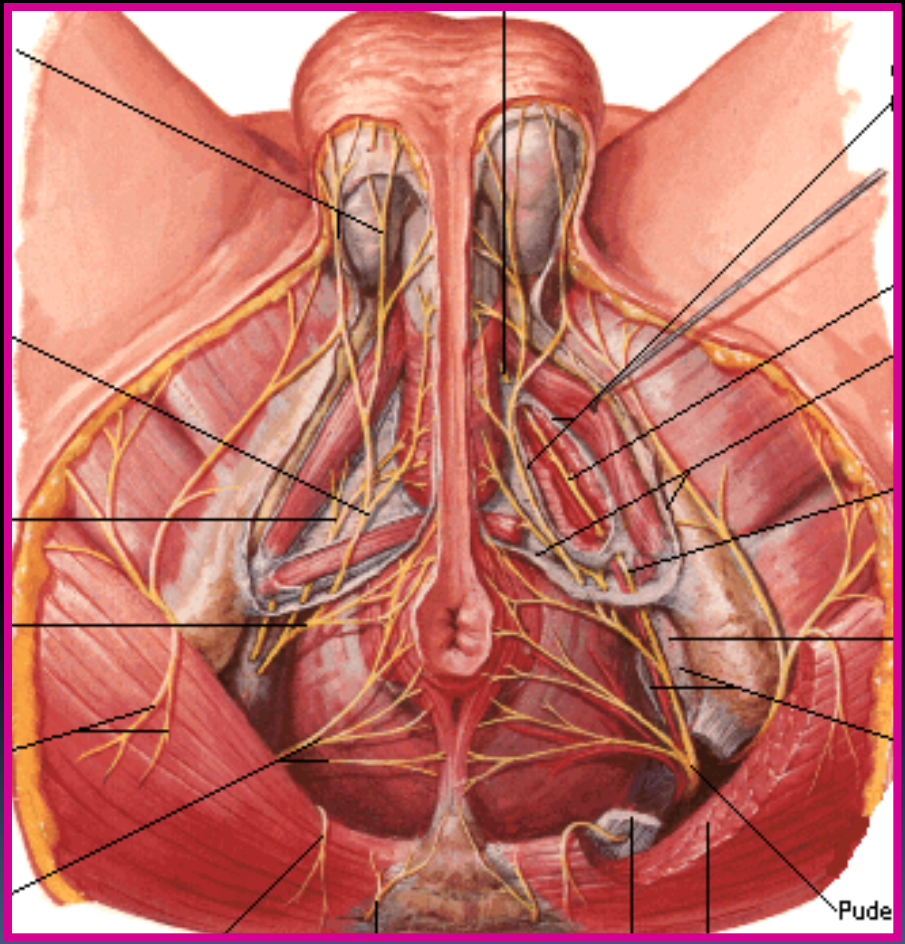

FISIOLOGIA

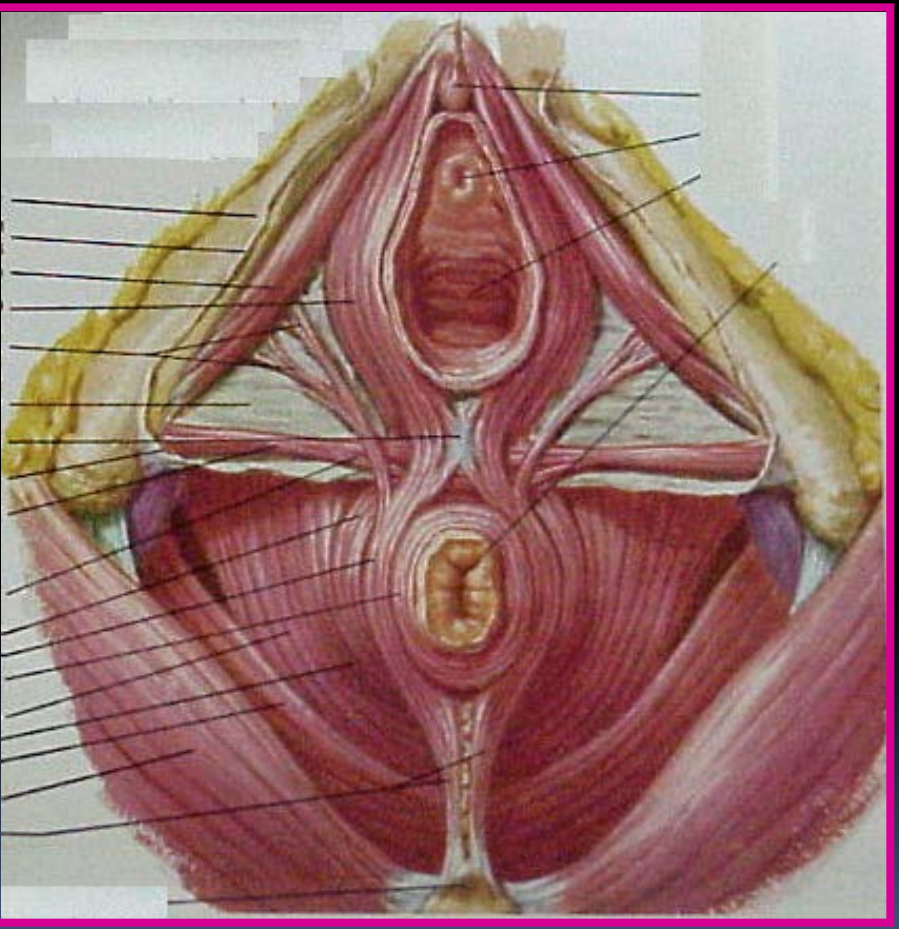

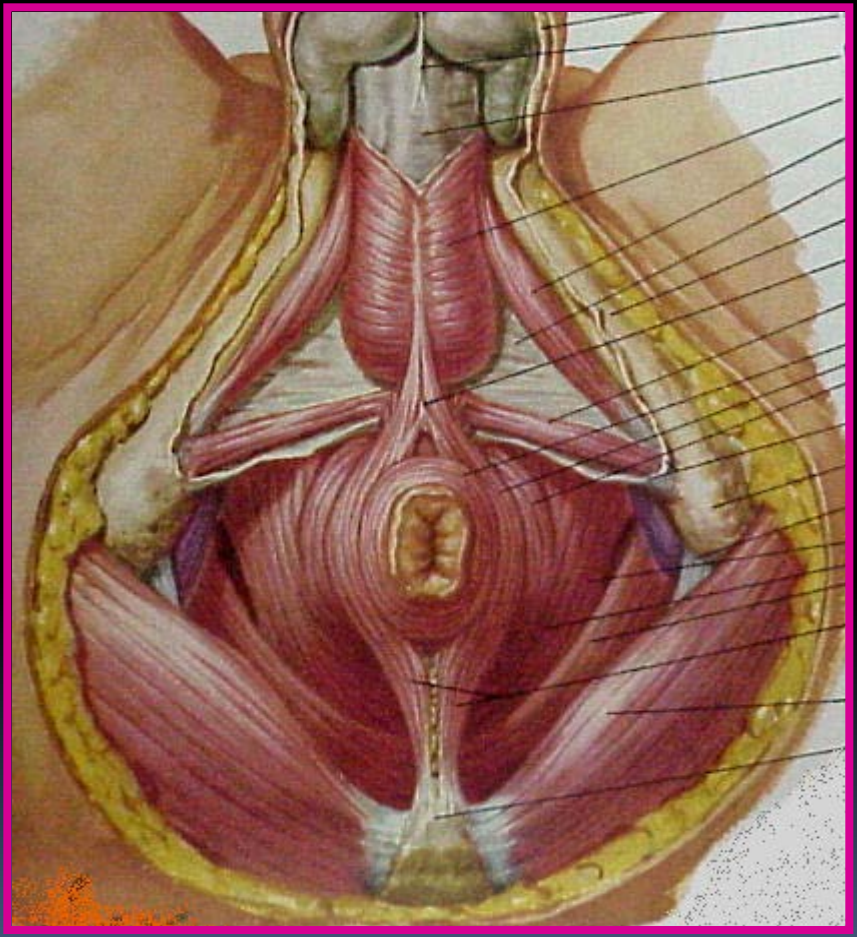

POSICION DE SIMS

EXPLORACION ANO-RECTAL

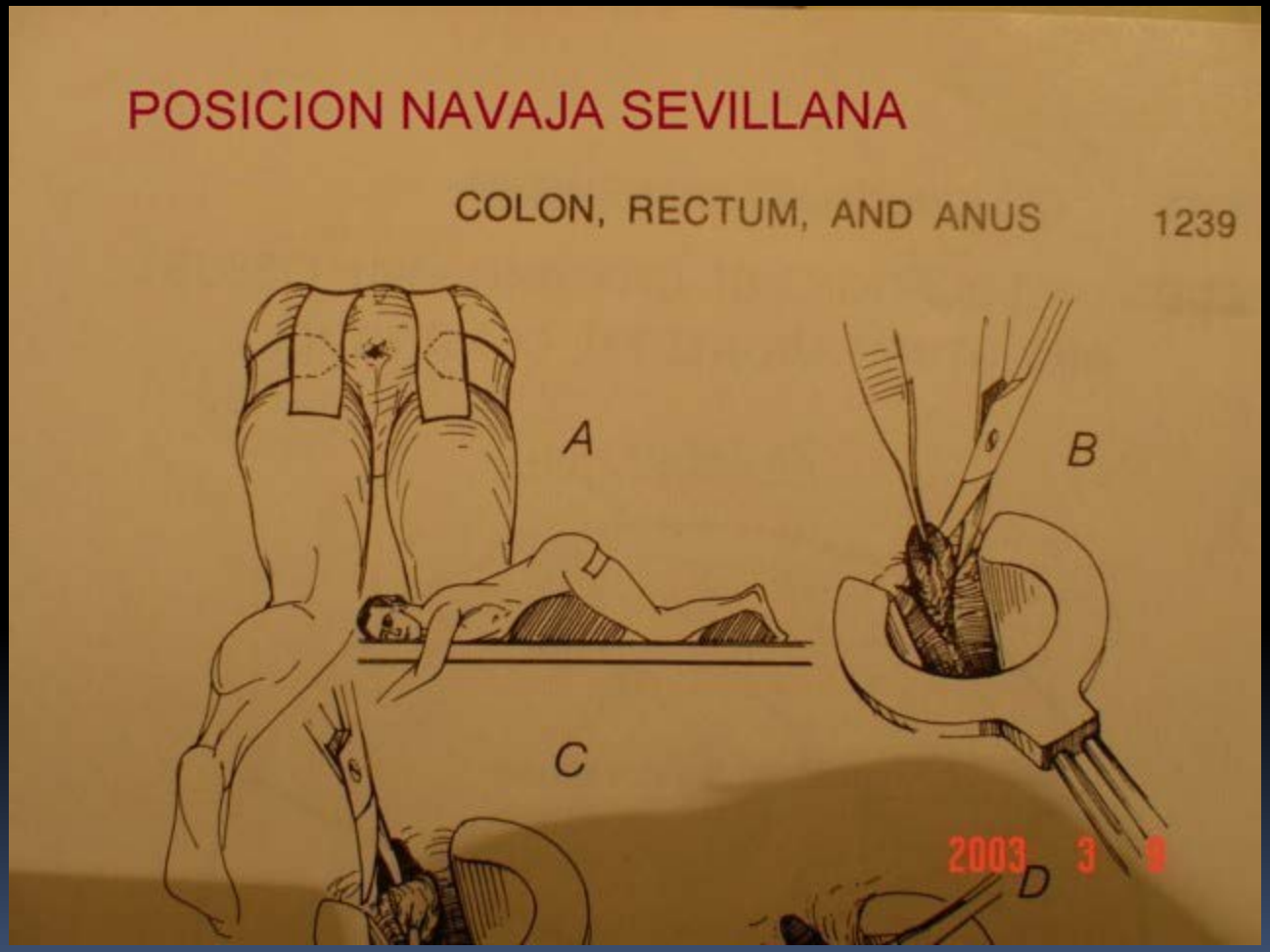

EXPLORACION DEL CANAL ANAL

COLONOSCOPIA/SIGMOIDOSCOPIA

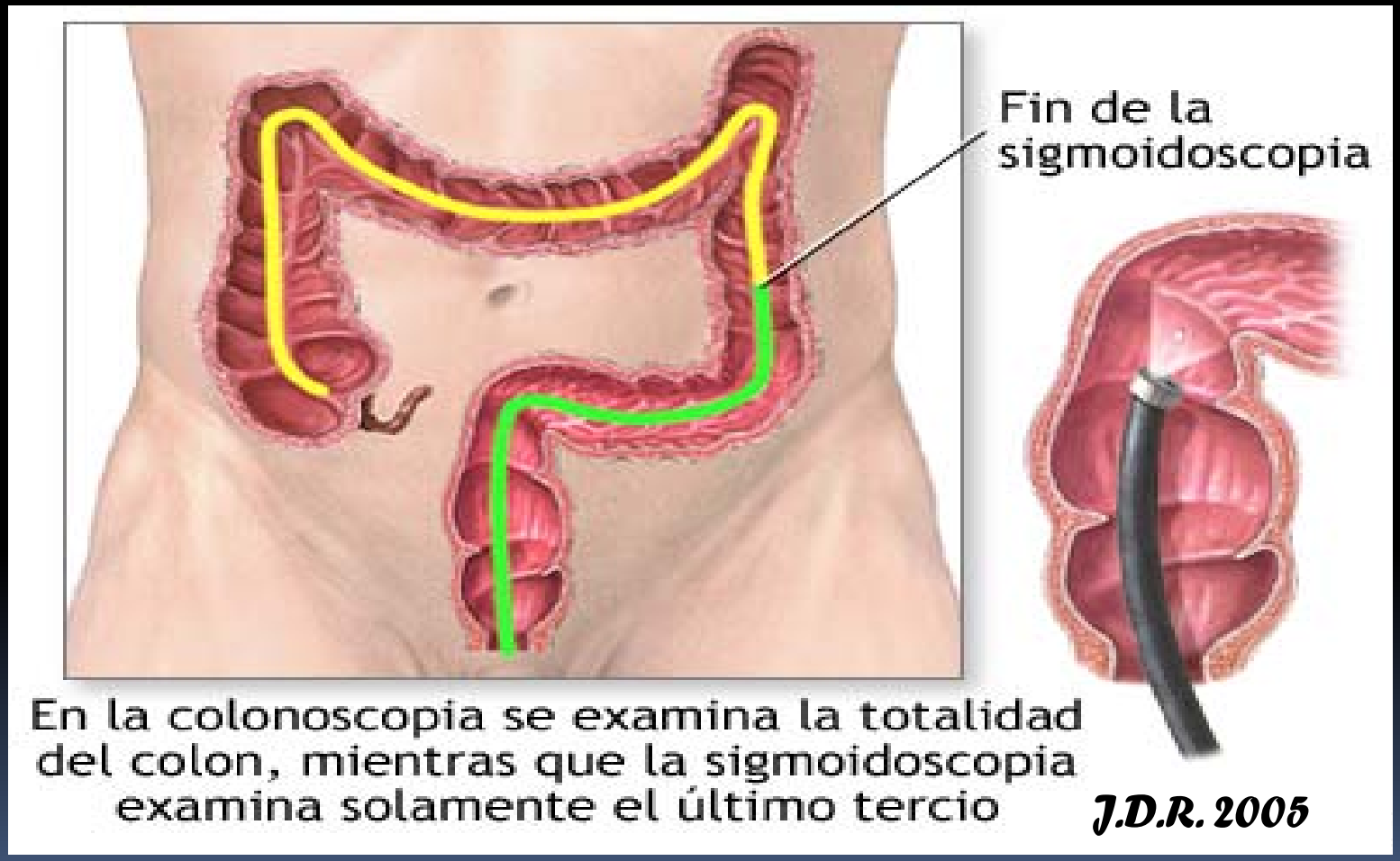

EXAMEN PROCTOSCÓPICO

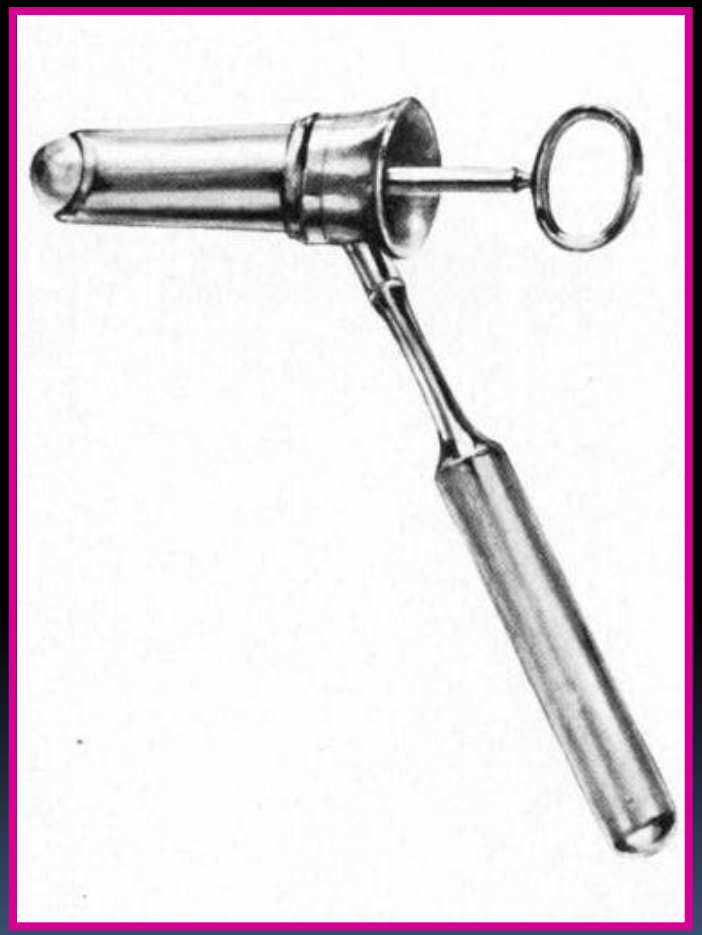

EXAMEN PROCTOSCÓPICO

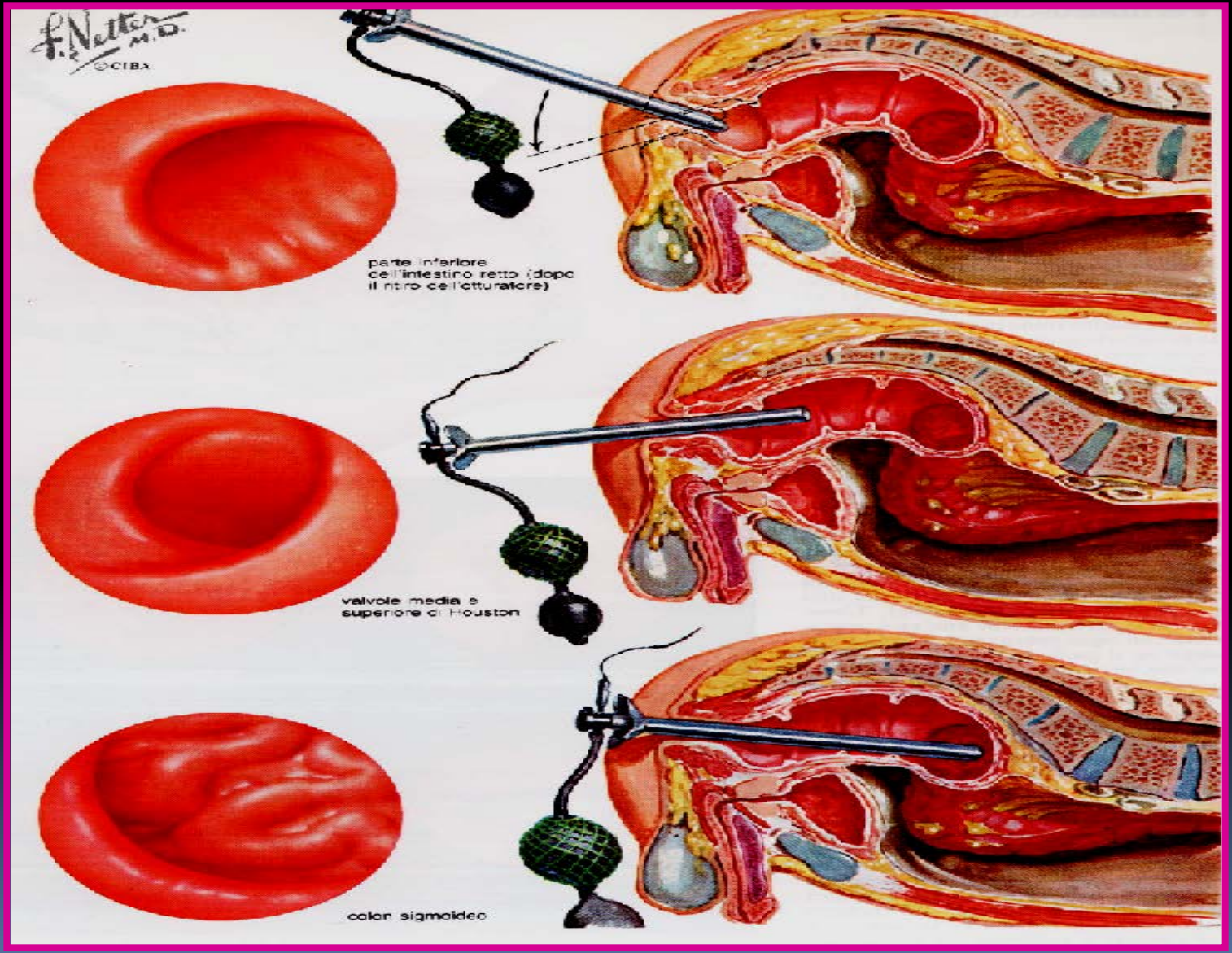

HEMORROIDES

HEMORROIDES

DEFINICION.- ES EL DESLIZAMIENTO DE COJINES SUBMUCOSOS ANALES ANORMALES EN PRESENCIA DE SINTOMAS.

COJINES SUBMUCOSOS.- MASAS ESPE-CIFICAS DE SUBMUCOSA COMPACTA QUE CONTIENEN VASOS SANGUINEOS, MUSCULO LISO Y TEJIDO CONECTIVO.

HEMORROIDES

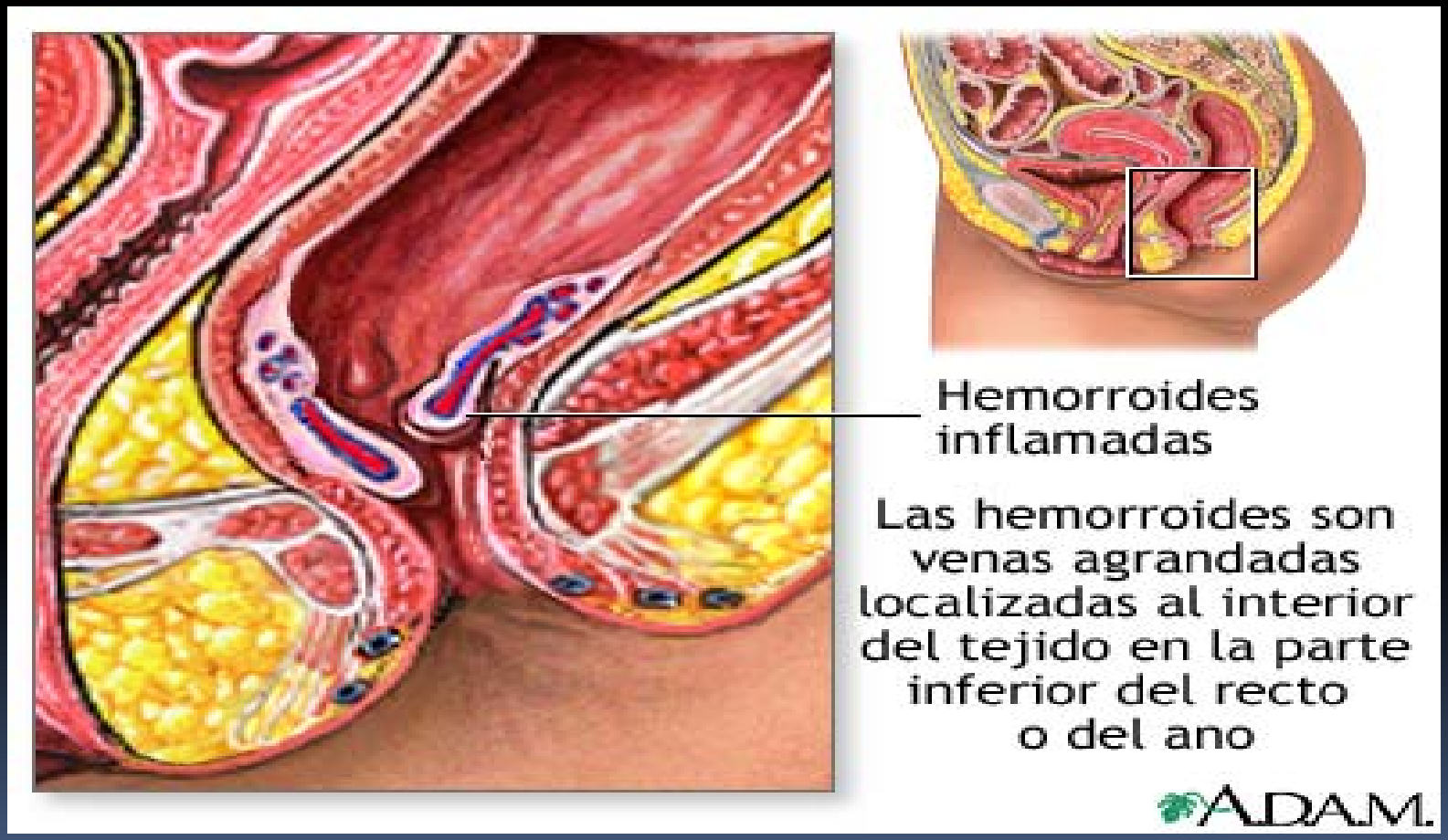

HEMORROIDES

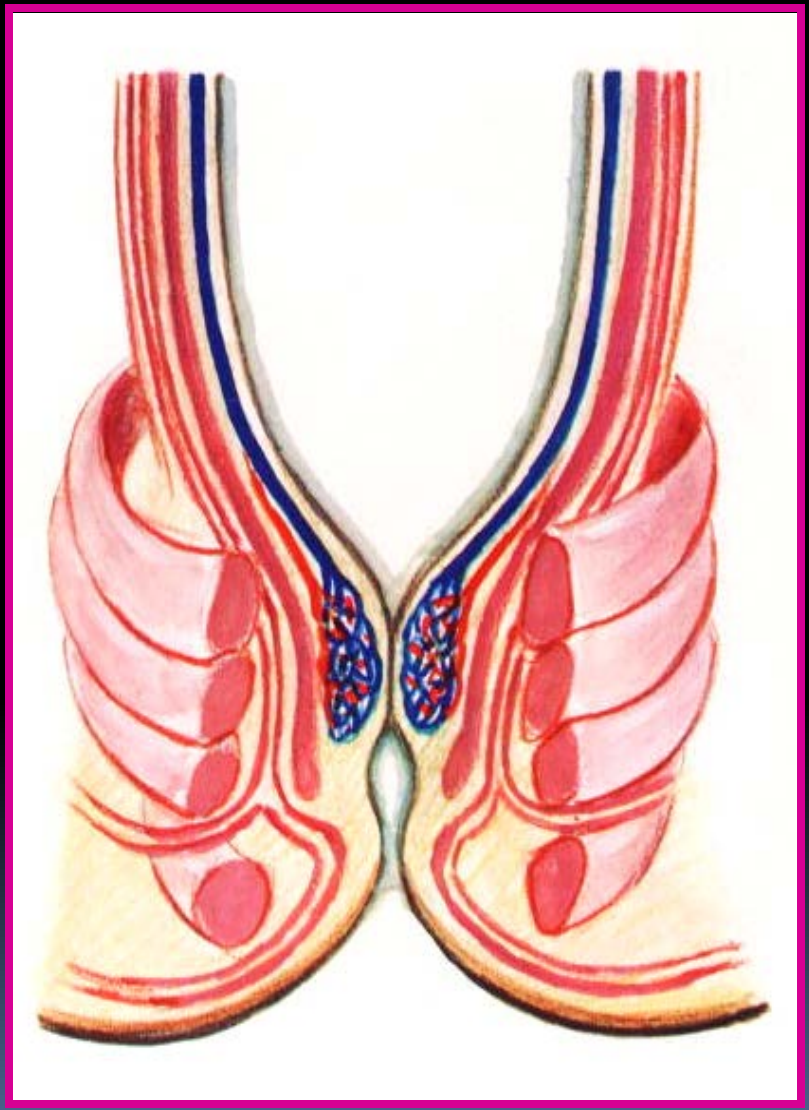

Anormalmente están unidas con las arterias.

(Fístula arterio-venosa).

HEMORROIDES

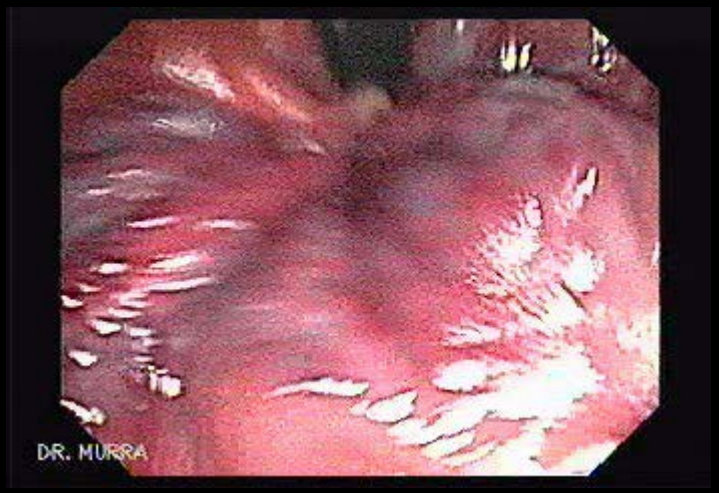

- Hemorroides con colonoscopio con magnificación.

FACTORES PREDISPONENTES.

- HERENCIA
- POSICION ERECTA
- AUSENCIA DE VALVULAS EN PLEXOS HEMORROIDALES
- PADECIMIENTOSCON AUMENTO DE LA PRESION INTRA-ABDOMINAL.
- EMBARAZO
- ENTEROPATIA INFLAMATORIA
- DIETAS CON IRRITANTES (ALCOHOL, CONDIMENTOS) Y BAJAS EN FIBRA

= Dilataciones venosas del recto y canal anal

- Debido a estiramiento bajo presión
- Forman varices anorrectales.
- El 50-75% de la población en general, presenta en algún momento de su vida

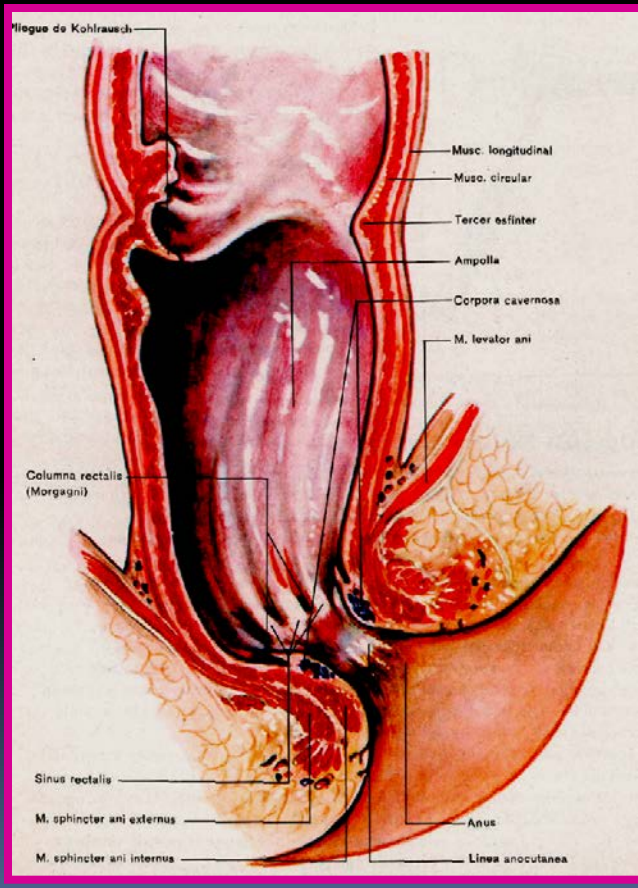

HEMORROIDES

SE ENCUENTRA CUANDO MENOS EN EL 5% DE LA POBLACION GENERAL.

EDAD.- MAS FRECUENTE EN MAYORES DE 30 AÑOS.

SEXO.- HOMBRES 2:1 EN RELACION A MUJERES

HEMORROIDES

Etiopatogenia

Crecimiento progresivo

- Debilidad mecanismos de anclaje y/o incremento en la presión en el interior

Factores importantes:

- Proceso de envejecimiento (entraña debilitamiento del tejido conjuntivo de soporte)
- La bipedestación,
- Déficit de fibra dietética (estreñimiento con esfuerzo defecatorio),
- Embarazo
- Parto(aunque en este caso también influyen los cambios hormonales)

- DIS FUNCION DE LA MOTILIDAD DEL ESFINTER ANAL INTERNO.
- AUMENTO DE LA PRESION VENOSA PORTAL
- PADECIMIENTOS ENTERO-RECTALES CARACTERIZADOS POR PUJO FRECUENTE O CONTINUO (COLON IRRITABLE).
- CONSTIPACION CRONICA, ESTENOSIS ANAL, ETC.

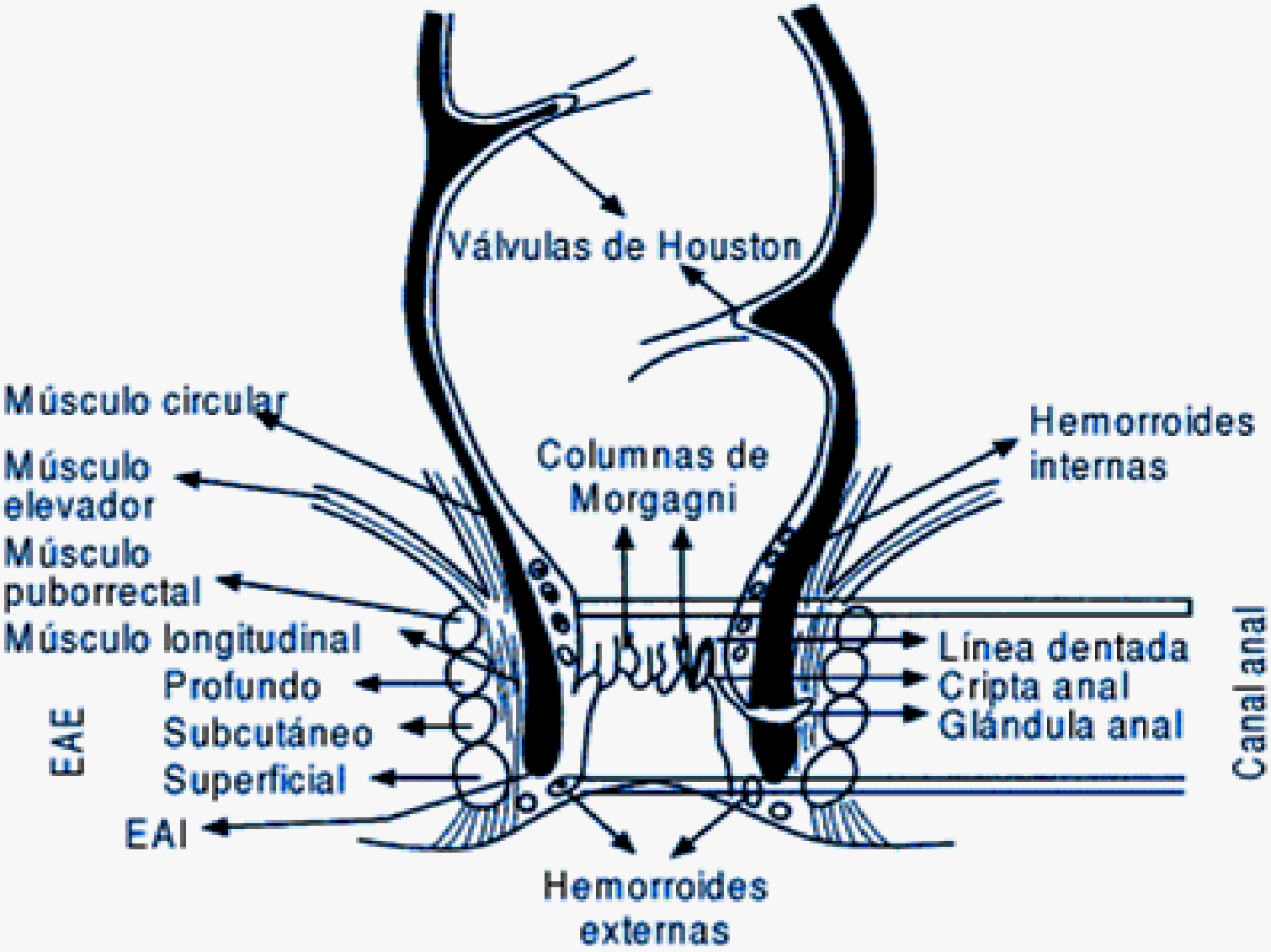
Válvulas de Houston
Músculo circular
Músculo elevador
Músculo puborrectal
Músculo longitudinal
Profundo
Subcutáneo
Superficial
EAE
EAI
Columnas de Morgagni
Hemorroides internas
Línea dentada
Cripta anal
Glándula anal
Canal anal
Hemorroides externas

CLASIFICACION

HEMORROIDES EXTERNAS.-

VENULAS DILATADAS DEL PLEXO HEMORROIDAL INFERIO DEBAJO DE LA LINEA DENTADA CUBIERTA POR EPITELIOESCAMOSO.

HEMORROIDES INTERNAS.-

TEJIDO VASCULAR SUBMUCOSO SINTOMATICO Y REDUNDANTE ARRIBA DE LA LINEA DENTADA CUBIERTO POR EPITELIO COLUMNAR Y DE TRANSICION

HEMORROIDES

EXTERNAS

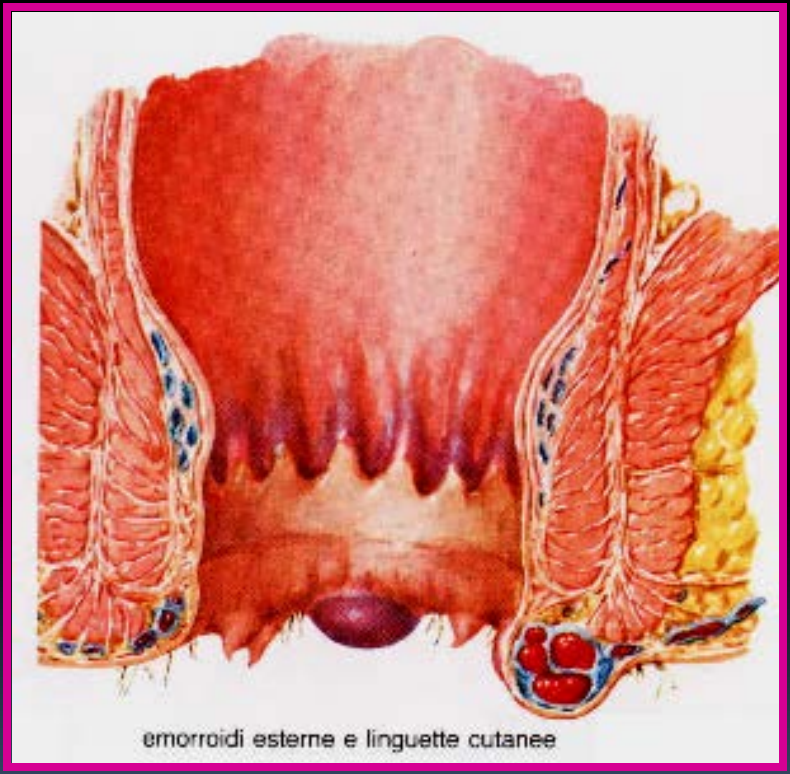

HEMORROIDES EXTERNAS

- Varices que se desarrollan por debajo de la línea pectínea o dentada.
- Están cubiertas por piel por lo tanto son muy sensibles.
- Clínica:
  - Ardor
  - Prurito
  - Pesadez

HEMORROIDES EXTERNAS

PUEDEN SER ASINTOMATICAS

- TROMBOSIS HEMORROIDARIA

  - ESCICION BAJO ANESTESIA LOCAL
  - MANEJO CONSERVADOR A BASE DE SEDILUVIOS, ANALGESICOS, LAXANTES DE VOLUMEN (HIDROFILICOS) Y DIETA CON FIBRA.
  - EN TROMBOSIS REPETIDA O EN AREAS MULTIPLES SIMULTANEAS O EN COMBINACION CON HEMORROIDES INTERNAS,

    ESTA INDICADA LA HEMORROIDECTOMIA.

HEMORROIDE TROMBOSADA

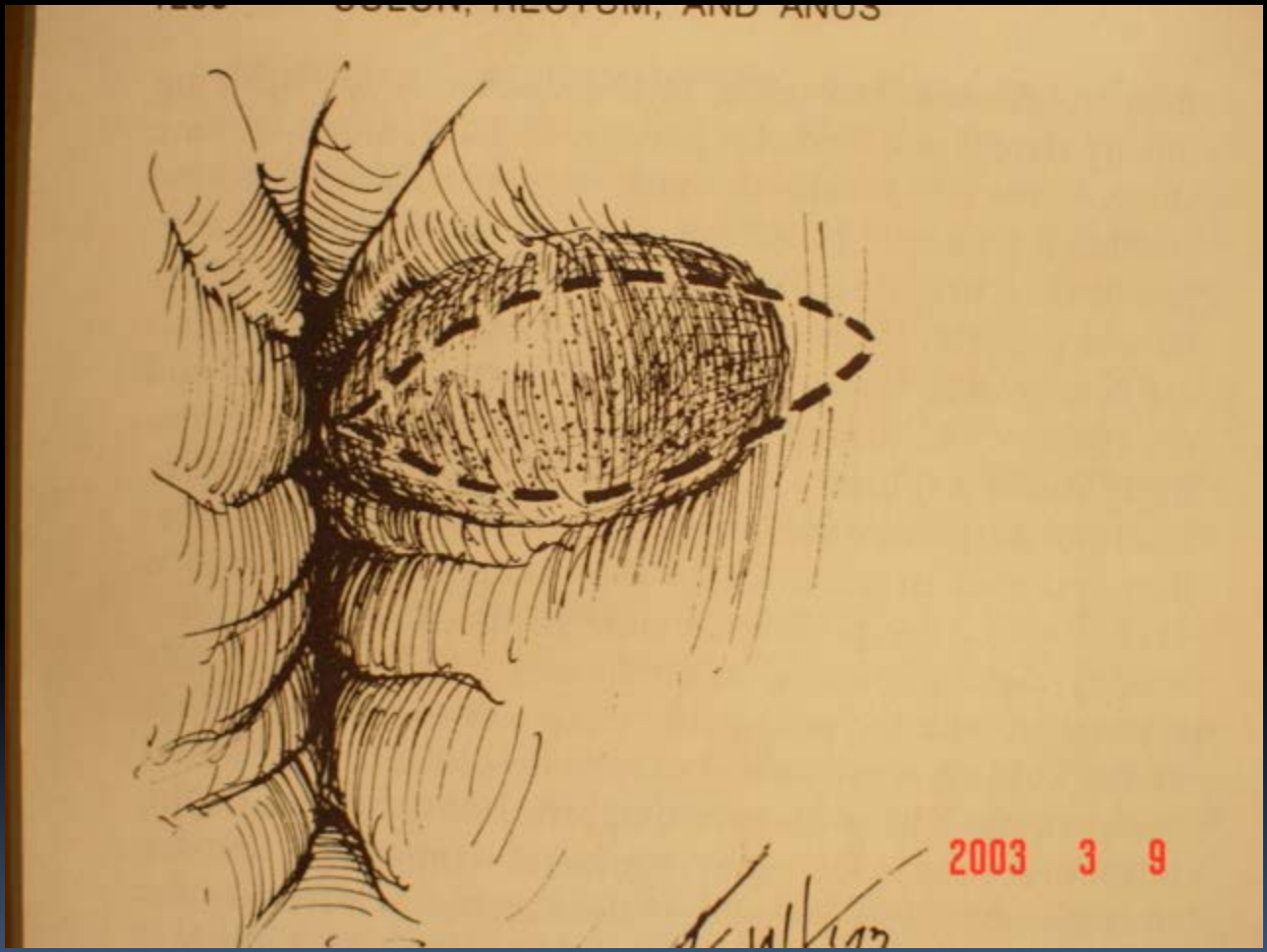

HEMORROIDES EXTERNAS

HEMORROIDES TROMBOSADAS

HEMORROIDES TROMBOSADAS

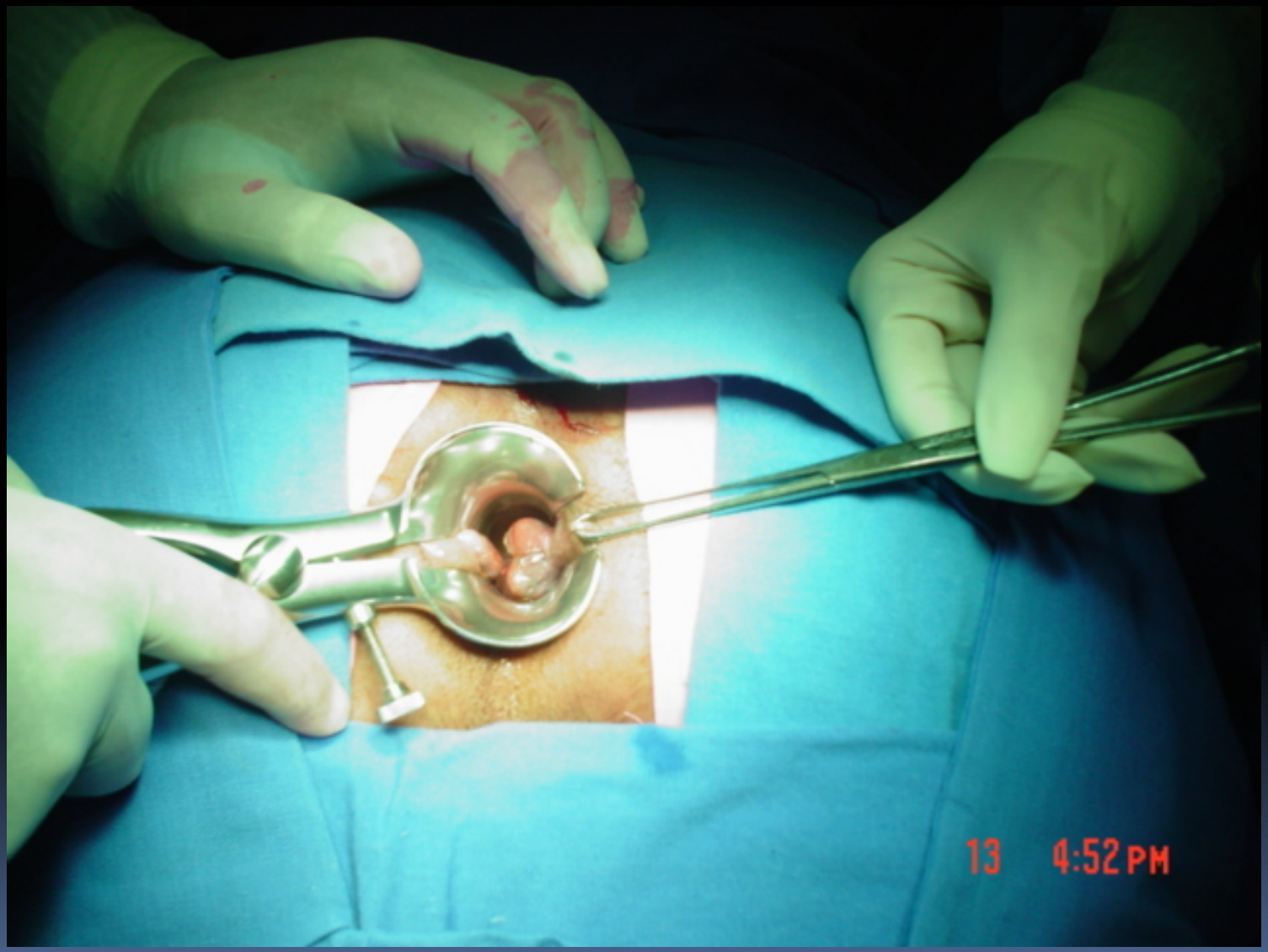

HEMORROIDES TROMBOSADAS

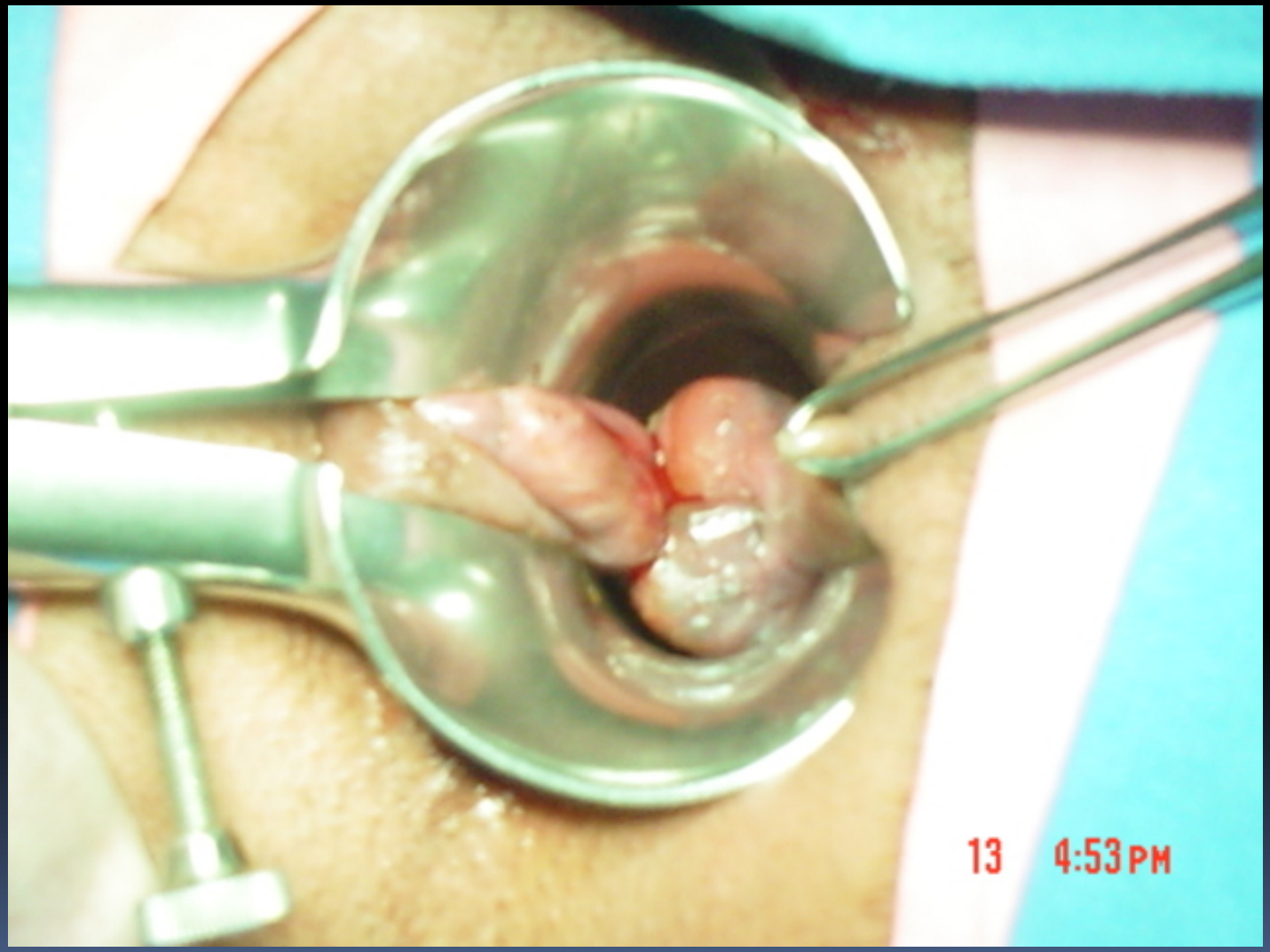

HEMORROIDES TROMBOSADAS

HEMORROIDES TROMBOSADAS

HEMORROIDES INTERNAS

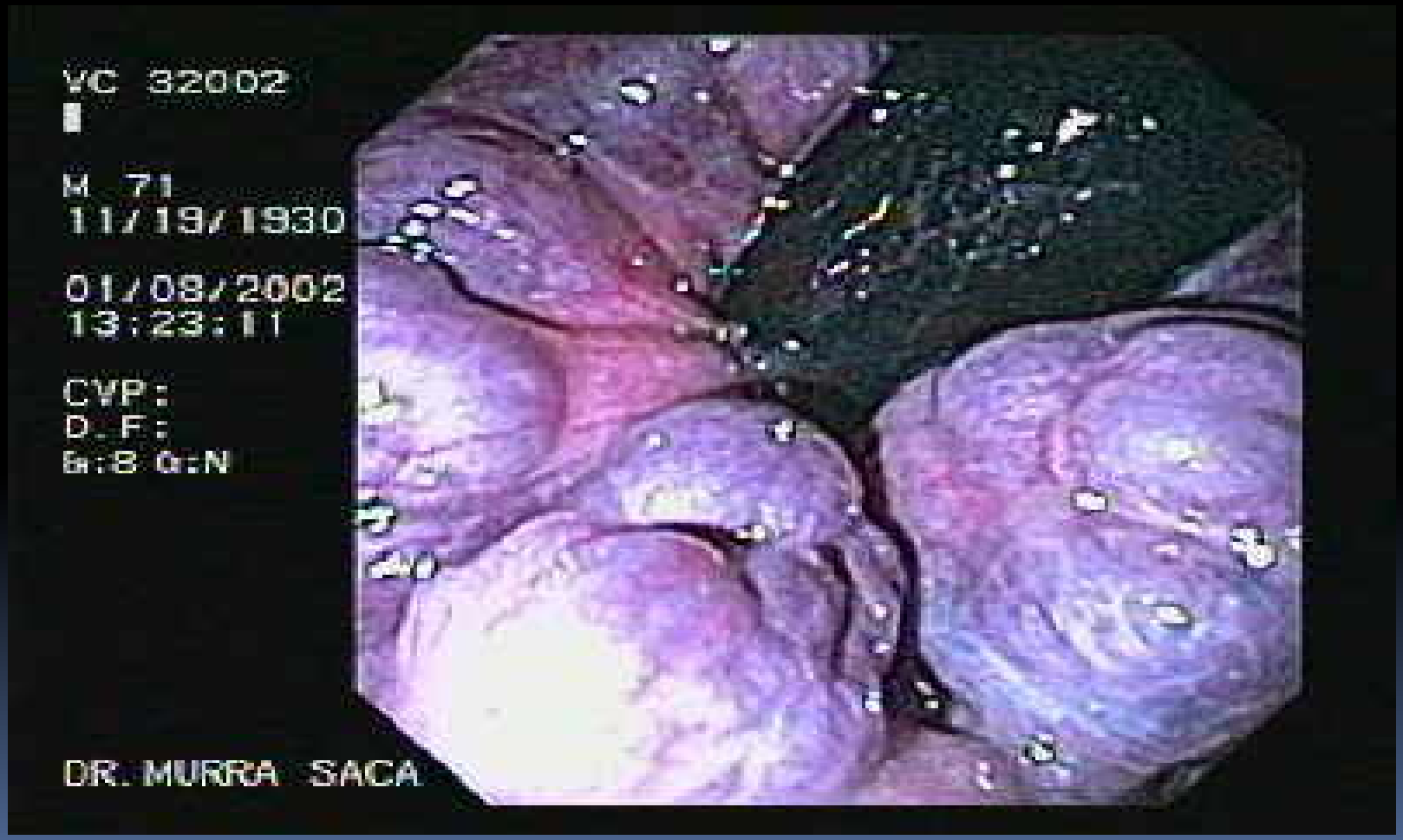

HEMORROIDES INTERNAS

CLINICA:

- Hemorragia
- Dolor
- Prolapso
  - **Grado I:** SOBRESALEN A LA LUZ DEL CANAL ANAL Y PRODUCEN SANGRADO NO DOLOROSO.
  - **Grado II:**PROTRUYEN EN UNA EVACUACION Y SE REDUCEN ESPONTANEAMENTE
  - **Grado III:**PROTRUYEN EN UNA EVACUACION Y SE REINTEGRAN MANUALMENTE.
  - **Grado IV:**PROTRUYEN PERMANENTEMENTE Y NO SE REDUCEN.
- Prurito
- Secreciones, por hiperfunción de la mucosa.
- Espasmos, estreñimiento, insomnio.

HEMORROIDES

ESTADIOS

Primer grado

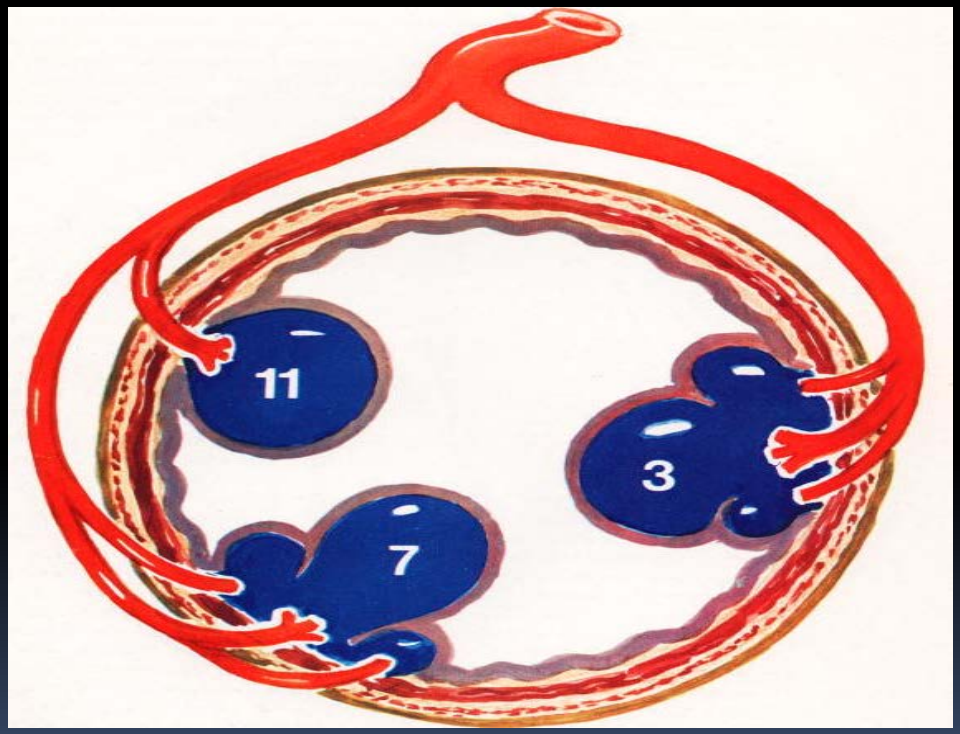

Solo sangrado

HEMORROIDES

Segundo grado

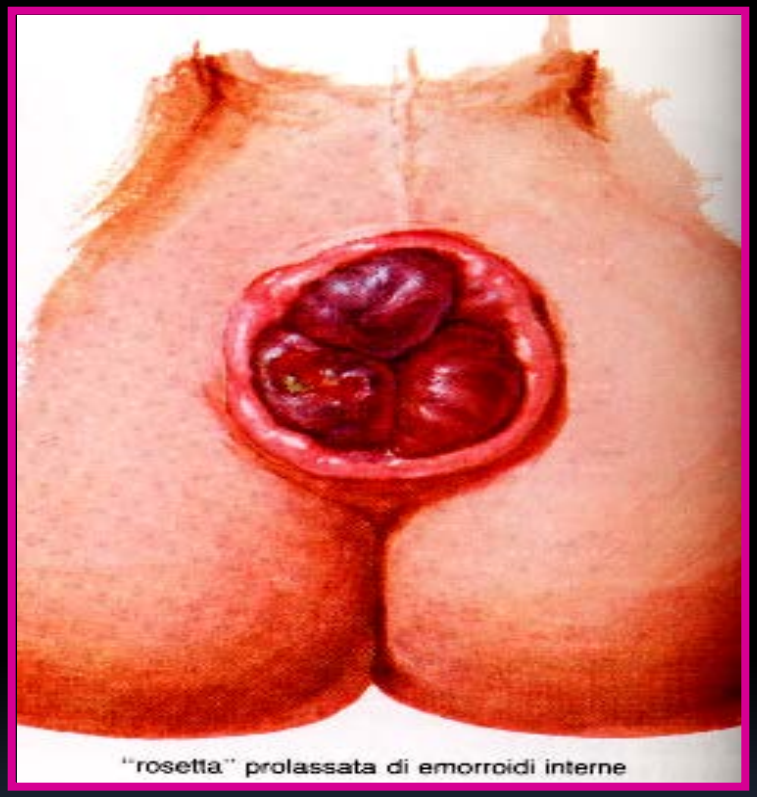

Prolapso

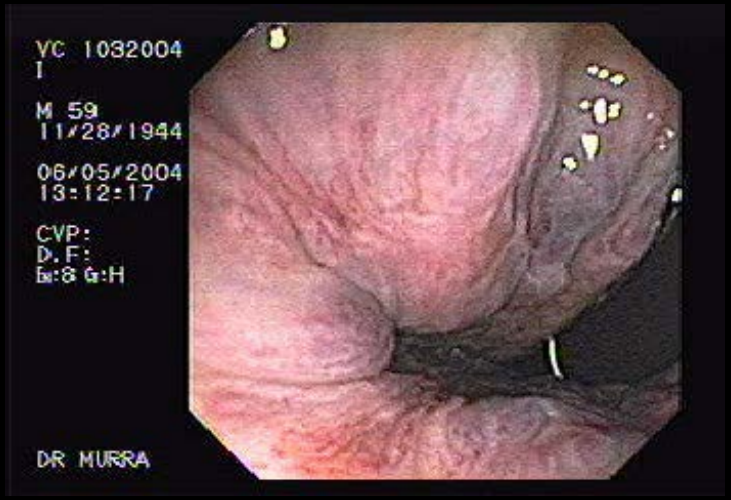

Estrangulación de una de ellas por el método de bandas la cual había sido estrangulada tres días previos.

HEMORROIDES

Tercer grado

Prolapso con reducción manual

HEMORROIDES

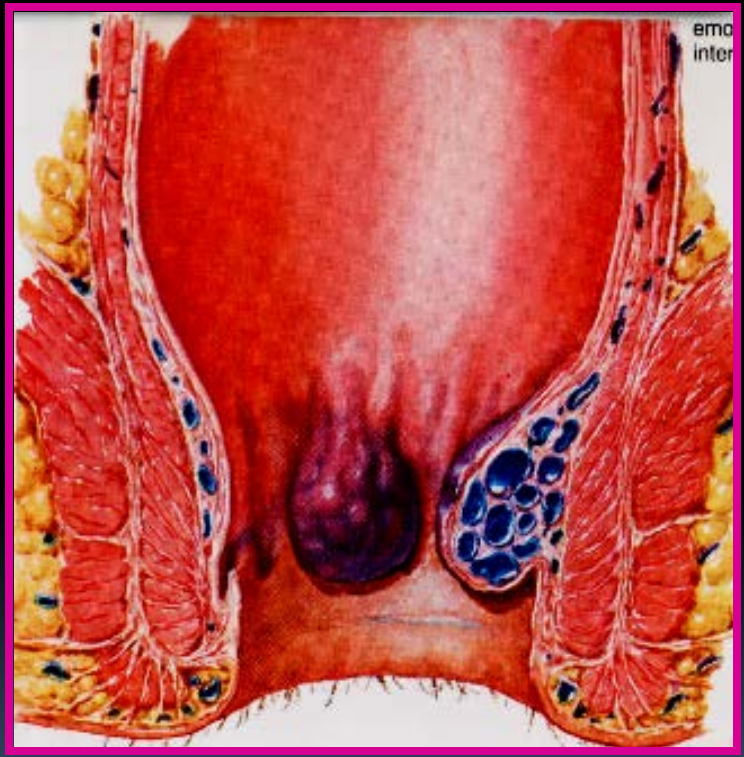

INTERNAS

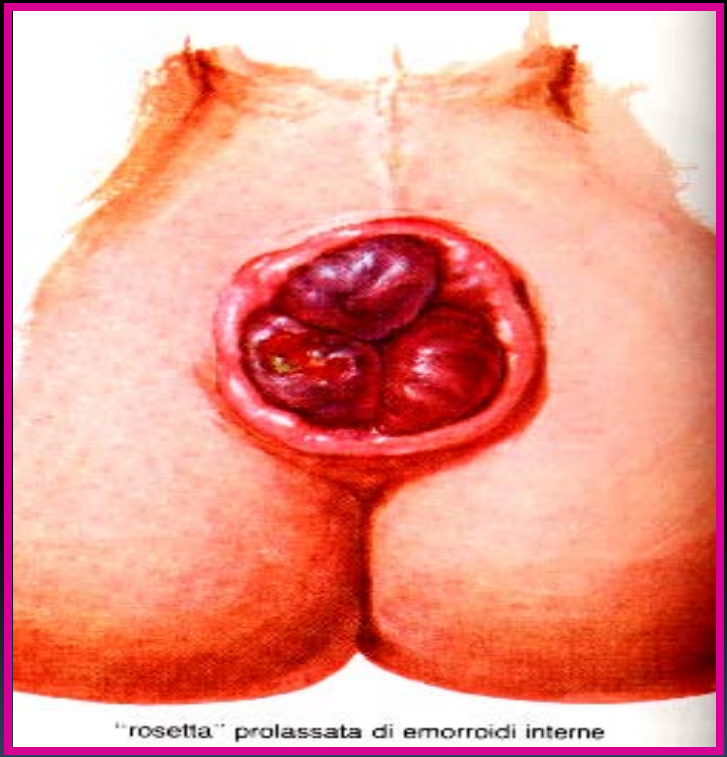

Hemorroides Internas

HEMORROIDES INTERNAS

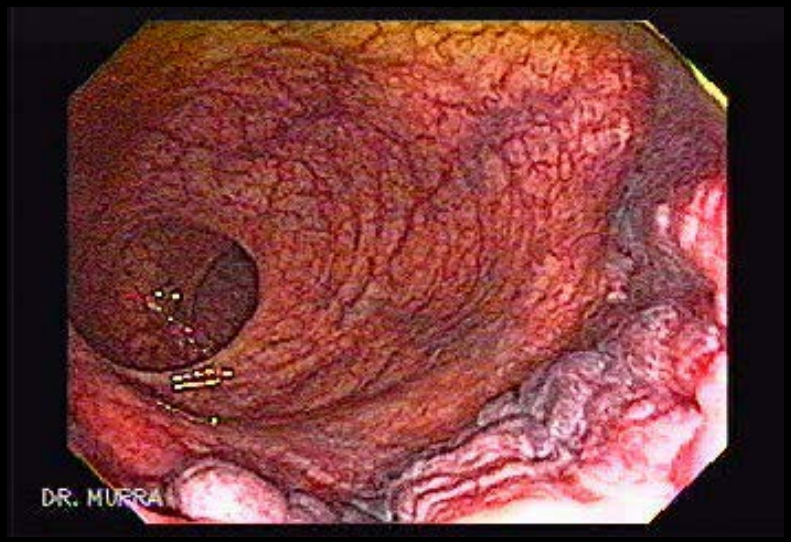

- Hemorroides internas congestionadas

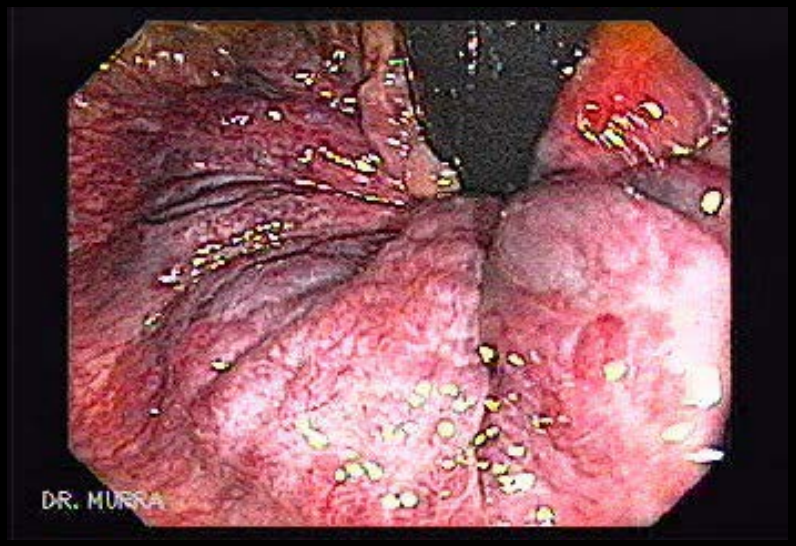

- Recto imagen en retroflexión, se observan las hemorroides internas congestionadas y una papila hipertrófica.

HEMORROIDES INTERNAS

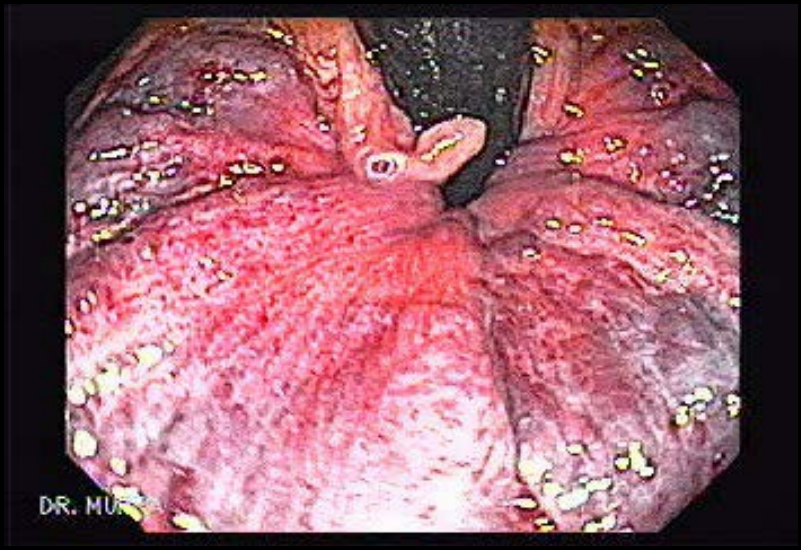

- Hemorroides internas vistas con un colonoscopio con magnificación.

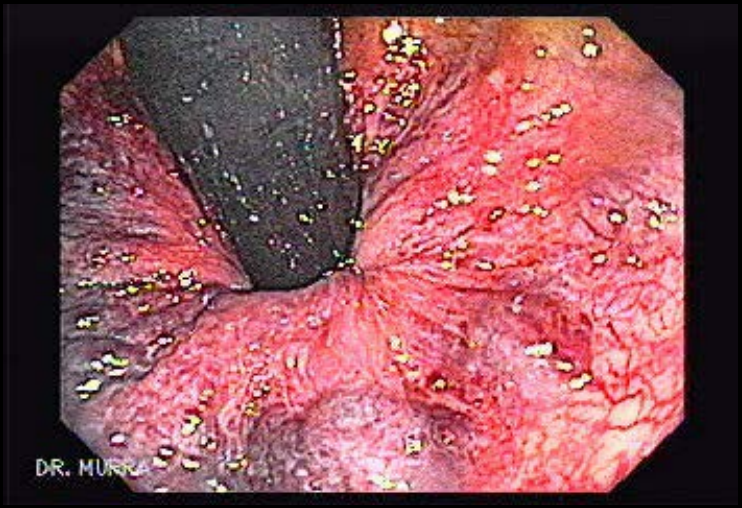

- Hemorroides congestionadas con zonas rojas,
- Esto es lo equivalente al signo rojo de las várices del esófago, (signo de sangramiento eminente).

HEMORROIDES INTERNAS

Complicaciones

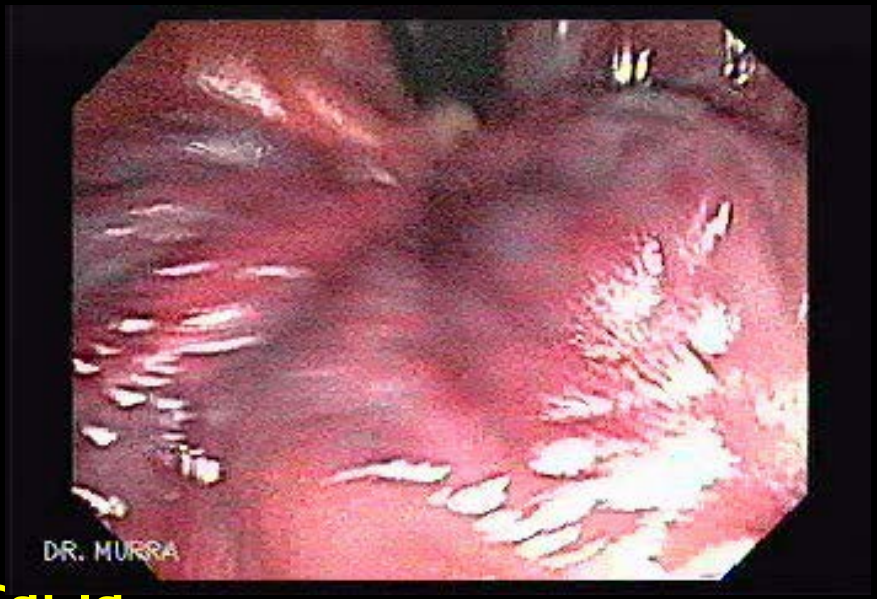

- Trombosis
- Infección
- Fibrosis (puede significar la curación espontánea).
- Paquetes hemorroidales a la rectoscopia estos se ven a horas 3, 7 y 11

DIAGNOSTICO

- HISTORIA CLINICA Anamnesis .
  Examen Fisico .
  (tacto rectal)

- ESTUDIOS DE GABINETE
  - ANOSCOPIA permitirá examinar el ano en busca de hemorroides internas
  - PROCTOSCOPIA permitirá examinar todo el recto.
  - SIGMOIDOSCOPIA permite examinar la parte interior de una porción del intestino grueso.
  - COLONOSCOPIA permite ver la longitud completa del intestino grueso.
  - ENEMA DE BARIO.

DIAGNOSTICO DIFERENCIAL

- Fisura anal.
- Pólipos.
- Cancer de recto.
- Prolapso de mucosa
- Prolapso rectal completo
- Absceso interesfinterico

TUBERCULOSIS ANAL

TRATAMIENTO

M E D I C O

- Medidas higiénico dietéticas.
- Corregir el estreñimiento.
- Corticoides de acción local.

- Reposo, no andar en bicicleta, moto, parado mucho tiempo.
- Sediluvio
- Laxantes suaves y régimen con mucha fibra y sin irritantes.
- Pomadas con anestésico
- Venotónicos y
- Antiinflamatorios.
- Hábitos higiénicos

TRATAMIENTO

- **Escleroterapia**
  - Se inyecta una solución química alrededor del vaso sanguíneo para reducir la hemorroide.
- **Coagulación eléctrica** o con láser, fotocoagulación con rayos infrarrojos técnicas que utilizan aparatos especiales para quemar el tejido hemorroidal.
- **Hemorroidectomía**
  - Procedimiento quirúrgico que extirpa permanentemente las hemorroides.

TRATAMIENTO

- LIGADURA CON BANDA ELASTICA (BARRON)
- DILATACION ANAL
- ESFINTEROTOMIA INTERNA
- CRIOTERAPIA
- ENGRAPADO DE MUCOSA

Ligadura con cinta de goma

QUIRURGICO

PROCEDIMIENTO

- Ligadura con cinta de goma
  - Se coloca una cinta de goma alrededor de la base de la hemorroide para cortar la circulación a la hemorroide.
  - Gradualmente se reducen y se desecan desapareciendo en pocos días.

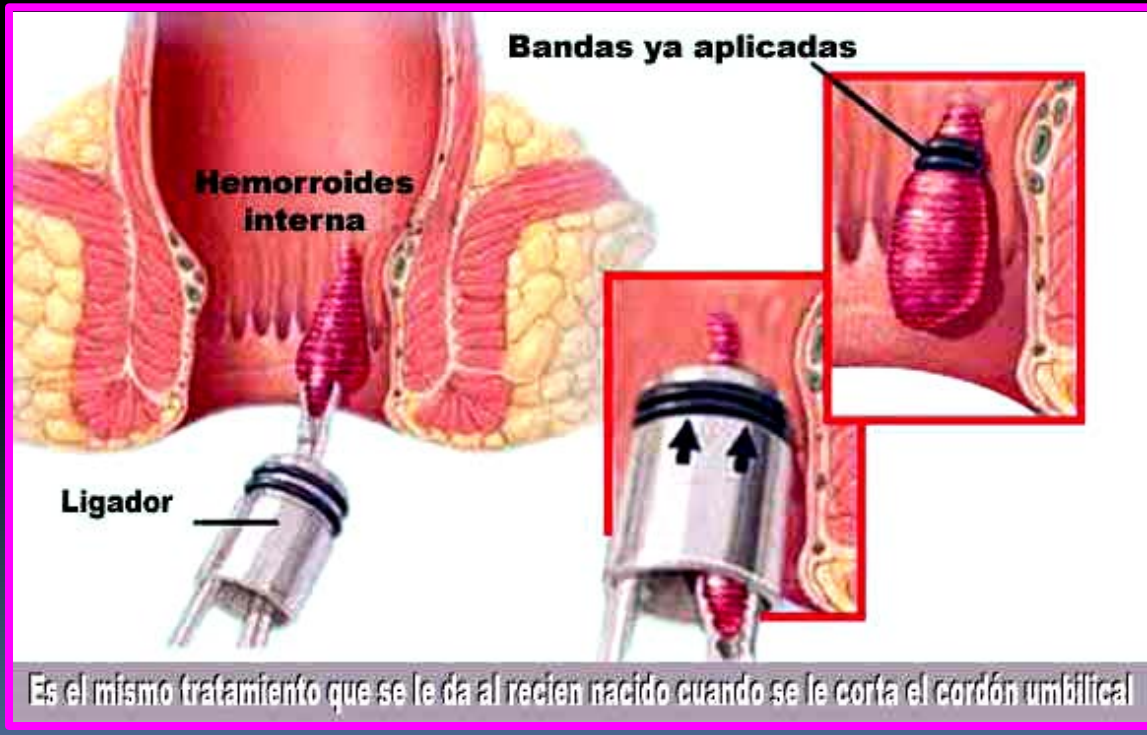

LIGADURA CON BANDA ELASTICA (BARRON)

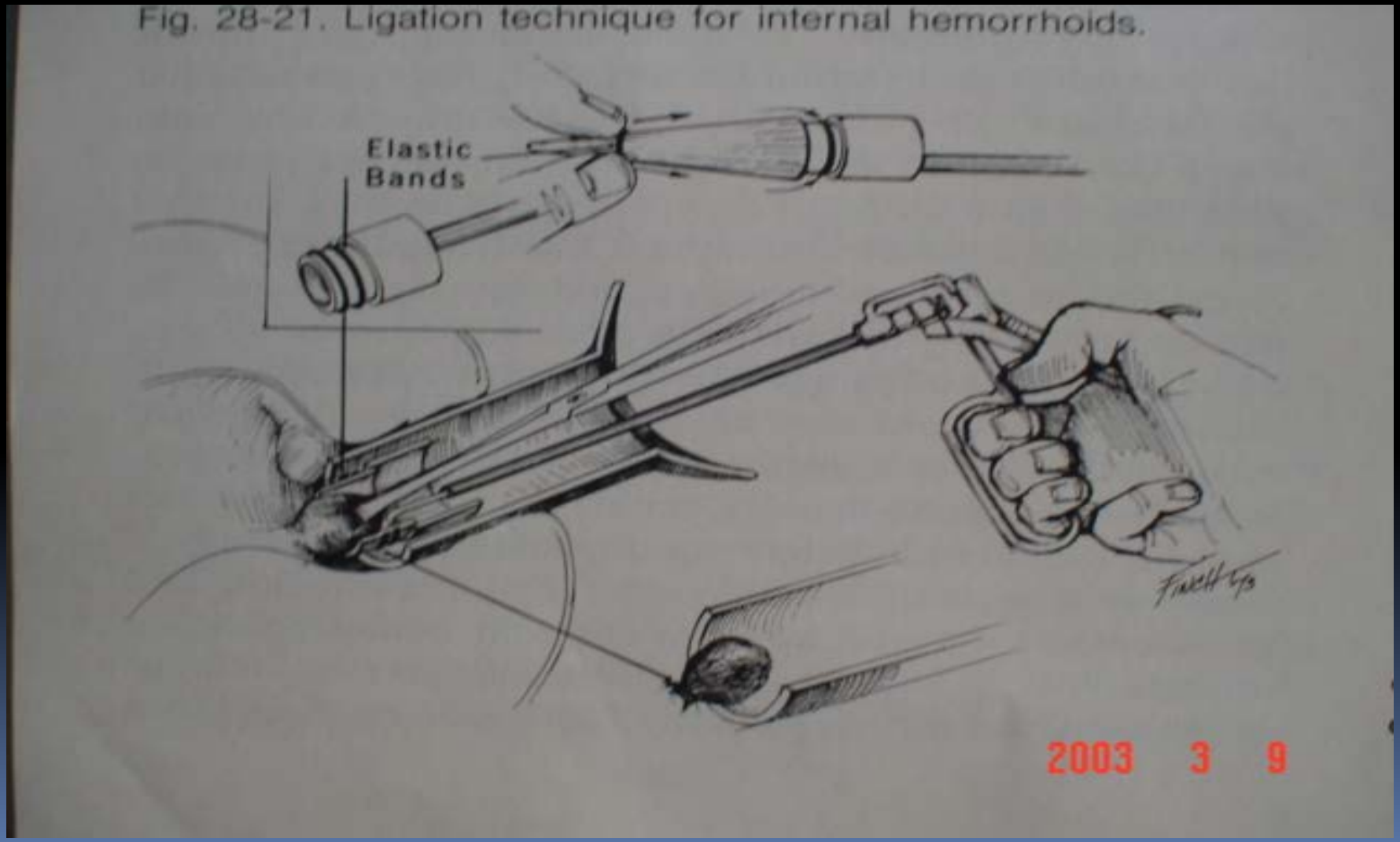

- Método de ligaduras.
- La hemorroide ha sido estrangulada con dos bandas.

- Ligaduras de hemorroides con bandas.
- Dos hemorroides estranguladas
- Efecto terapéutico es causar necrosis

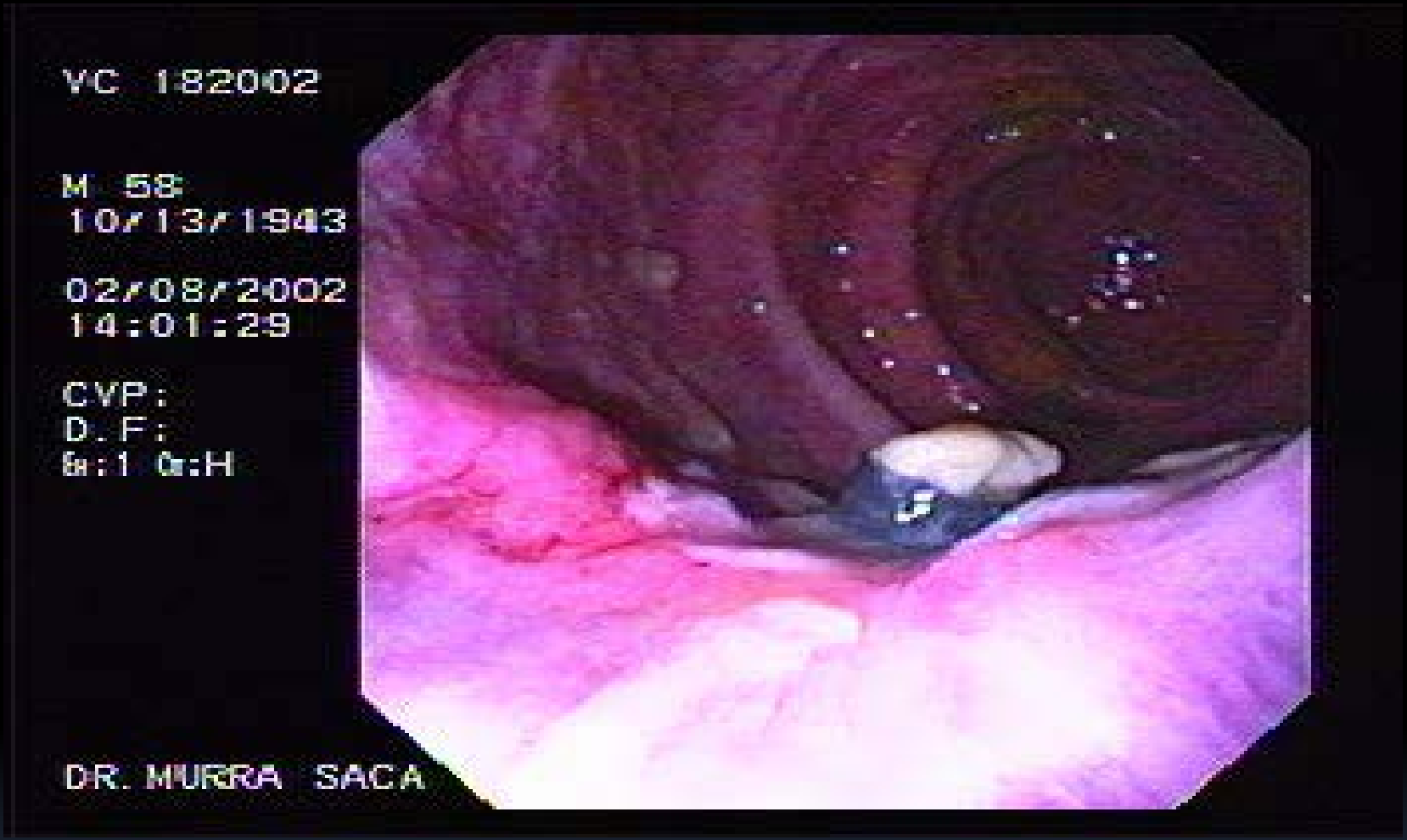

- Tratamiento de hemorroides con bandas
  - Ambulatorio
  - Sin anestesia,
  - Con promedio de cuatro sesiones, una semanal.

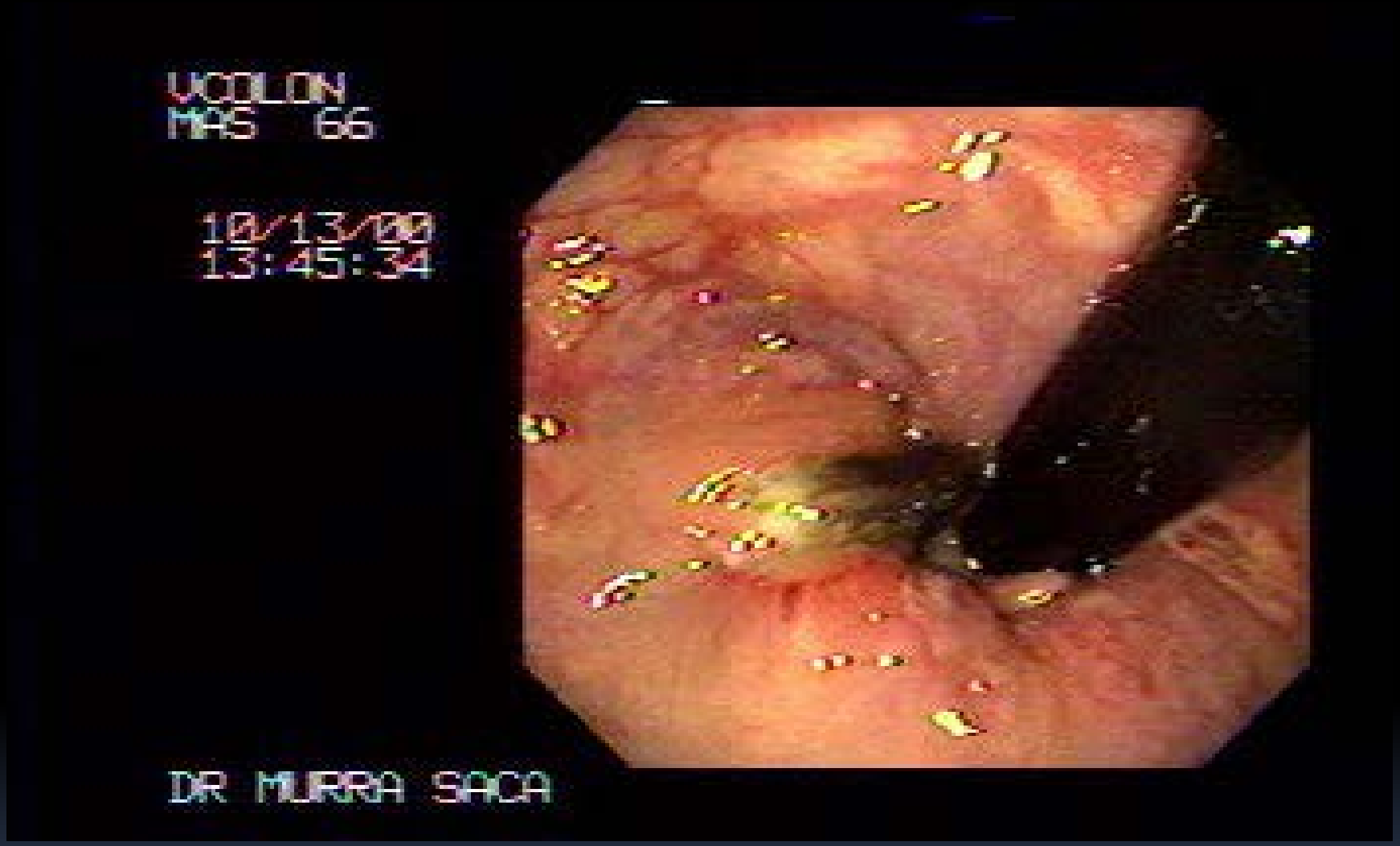

- Post tx. de hemorroides con bandas de goma.
- Se observan dos úlceras de color amarillo, que son normales dentro del proceso de necrosis.

EVALUACION PREOPERATORIA

- DESCARTAR ENTEROPATIA INFLAMATORIA ASOCIADA
- LA ENFERMEDAD DE CROHN ES CONTRAINDICACION RELATIVA PARA HEMORROIDECTOMIA
- EXCLUIR PACIENTES CON HIPERTENSION PORTAL, LEUCEMIA, LINFOMA, DIATESIS HEMORRAGICA.

HEMORROIDECTOMIA CERRADA

- EXTIRPACION EFICAZ DE TEJIDO HEMORROIDAL Y MUCOSA REDUNDANTE
- RAPIDA CICATRIZACION
- MENOR SECRECION
- ATENCION HOSPITALARIA MINIMA
- MENOS MOLESTIAS POSTOPERATORIAS
- ALTERACION MINIMA DE LA CONTINENCIA
- NO REQUIERE DILATACION ANAL

TECNICA OPERATORIA

ANESTESIA
POSICION
PREPARACION DEL AREA
REDUCCION DE SOLUCIONES I.V.
EXPOSICION:
- **DILATACION DIGITAL**
- **ANOSCOPIA (PRATT)**
- **MANIOBRA DE BUIE**
- **TECNICA DE FERGUSON,**
- **PARKS, BUIE, MILLIGAN-MORGAN, ETC.**

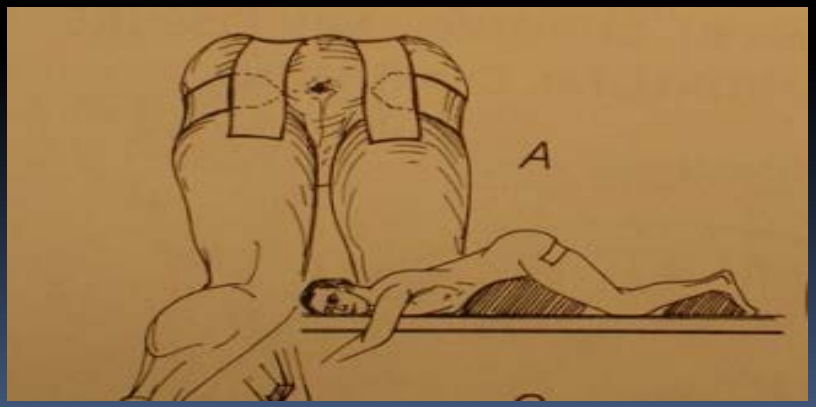

TECNICA OPERATORIA

- IDENTIFICACION DE PAQUETES Y PINZAMIENTO
- INFILTRACION SUBMUCOSA
- LIGADURA DE PEDICULO CON MATERIAL ABSORBIBLE
- INCISION ELIPTICA
- DISECCION DE PAQUETES HASTA IDENTIFICAR ESFINTER INTERNO
- SUTURA DE MUCOSA Y HEMOSTASIA.
- ESFINTEROTOMIA LATERAL INTERNA PARCIAL

MANIOBRA DE BUIE

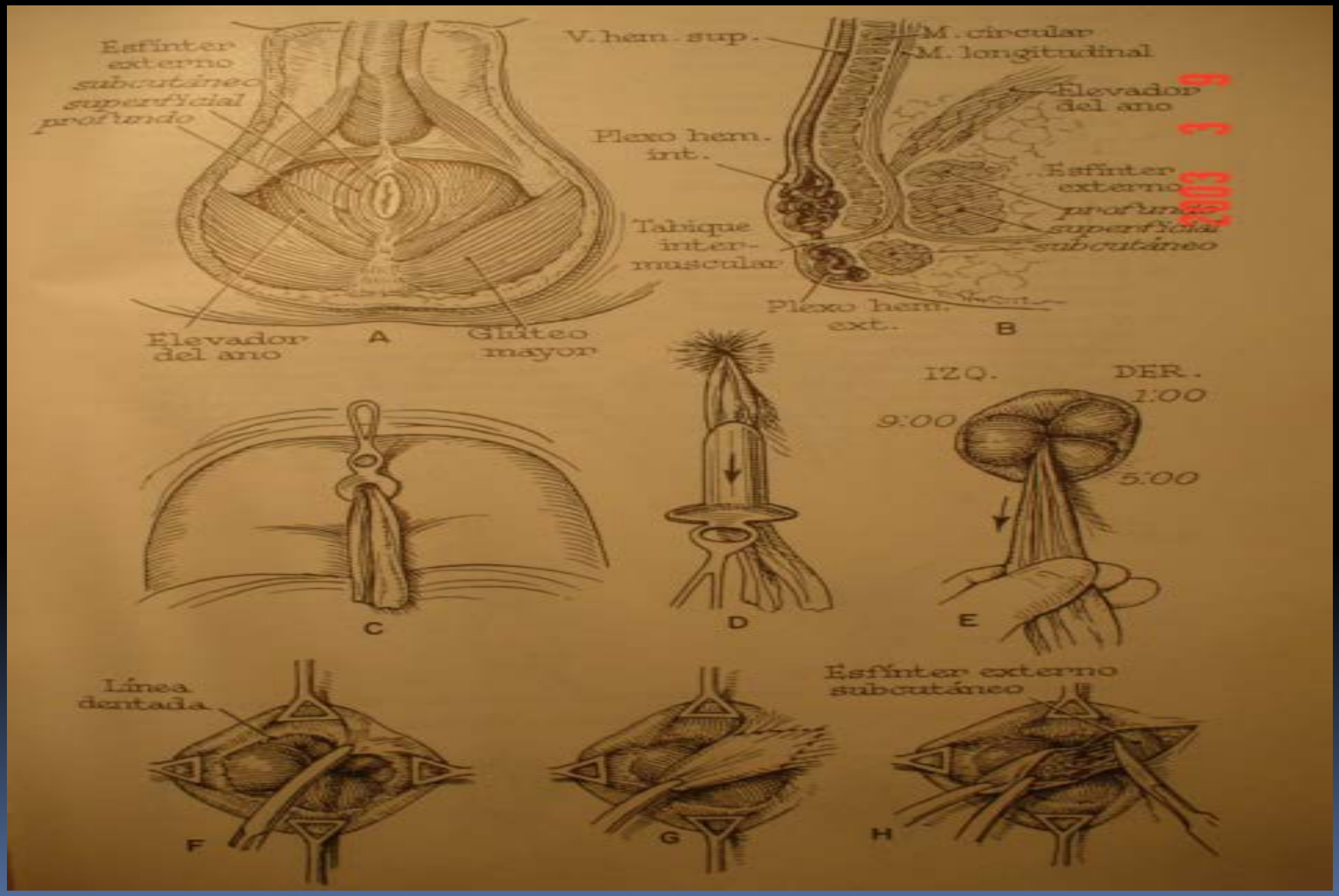

TECNICA QUIRURGICA.

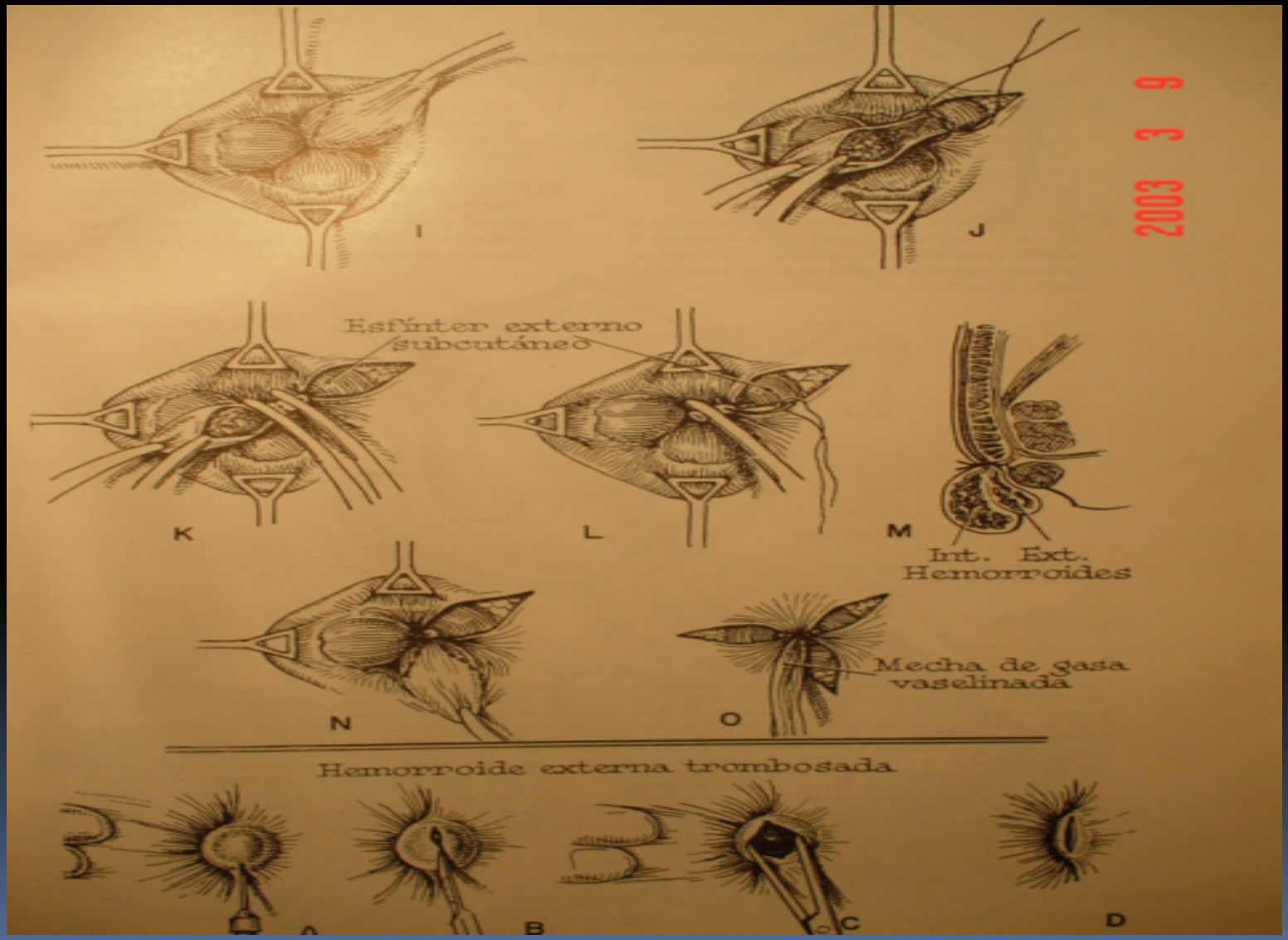

HEMORROIDES

Operación de M. Morgan

COMPLICACIONES POSTOPERATORIAS

INMEDIATAS: SANGRADO,
INCONTINENCIA
DOLOR (AUSENCIA
DE EVACUACIONES)
RETENCION AGUDA DE ORINA

MEDIATAS: IMPACTACION FECAL
INCONTINENCIA PARCIAL
O COMPLETA

TARDIAS: COLGAJOS CUTANEOS
ESTENOSIS ANAL
FISTULA ANO-RECTAL
INCONTINENCIA
FISURA ANAL
HEMORROIDES RESIDUALES.

FISURA ANAL

FISURA ANAL

Definición

- Desgarros longitudinales ó lesiones en forma de úlceras elípticas o redondas crónicas
- Aparecen en la mucosa del ano
- Extremadamente dolorosas.

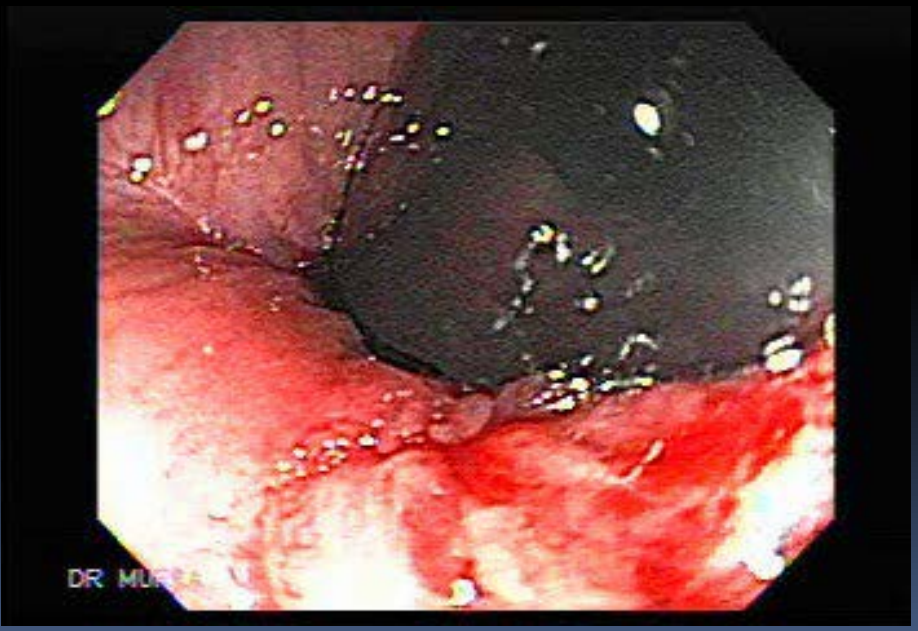

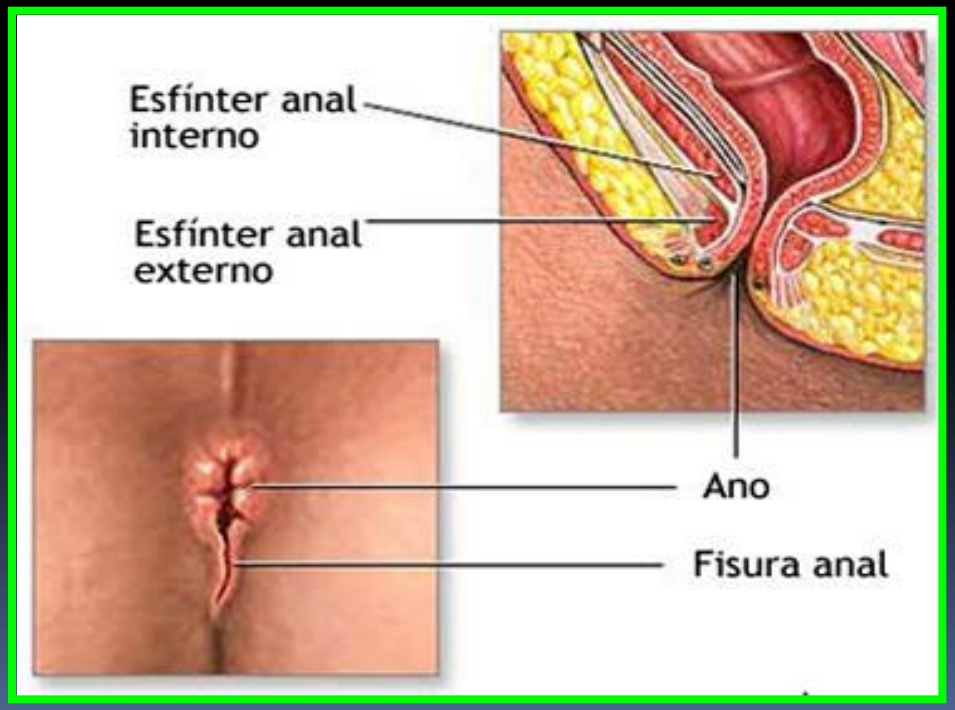

FISURA ANAL

Etiopatogenia

- Lesión de mucosa del ano
  - Traumatismos
  - Estreñimiento crónico
  - Paso de heces muy sólidas
  - Diarreas muy líquidas e irritantes
  - Tratamientos quimioterápicos

- Otras alteraciones anales
  - Hemorroides

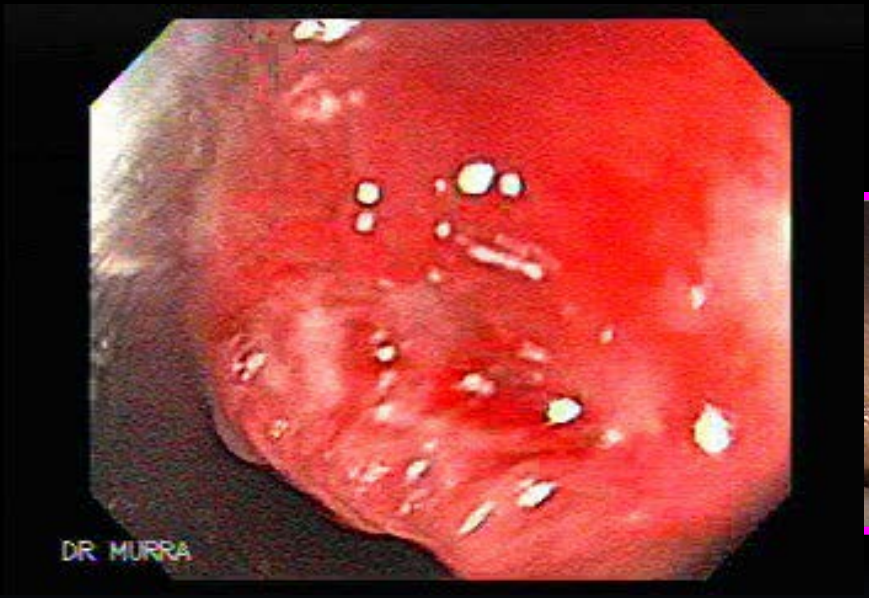

FISURA ANAL

Clínica

- Dolor desgarrador o cortante:
  - Aparece durante el paso de las heces
  - Vuelve a ser más intenso por espasmo secundario del esfínter.
- Rectorragia:
  - Escasa en cantidad rojo claro
  - No va mezclada con las heces, por lo general se nota en el papel higiénico.
- Constipación:
  - Secundaria (en defensa del dolor que produce la defecación).
- Picor del ano:
  - Durante la cicatrización.
- Hemorroide centinela (presente algunas veces)
- Espasmo de los esfínteres.

FISURA ANAL

Diagnostico

Anamnesis

- Presencia de dolor con la defecación
- Sangrado
- Estreñimiento

Examen Físico

- Espasmo de esfínteres
- Sensibilidad aumentada en la zona
- Presencia de úlceras en la mucosa del ano
  Hemorroides

Rectoscopía:

- Se observa papila hipertrófica y la úlcera.

FISURA ANAL

TRATAMIENTO MEDICO:

- **Sediluvio (Baños calientes de asiento).**
  (10 ó 15 minutos después de cada defecación, o mas frecuente para alivio del dolor)

- **Pomadas con anestésicos**

- **Tratar estreñimiento**
  (dieta rica en fibras).
  (Uso de aceite mineral local para mejorar la defecación)

FISURA ANAL

TRATAMIENTO QUIRURGICO

- Fracaso de tratamiento médico
- Corrección quirúrgica:
- Amplia escisión en bloque de úlcera y tejidos colindantes

PRONOSTICO

- Tienden a cronicidad
- Con períodos alternos de curación y exacerbación.
- No se vuelven malignas.

ABSCESOS ANORRECTALES

ABSCESOS ANORECTALES

Definición

- Colección purulenta localizada en los espacios adyacentes al recto/ano.

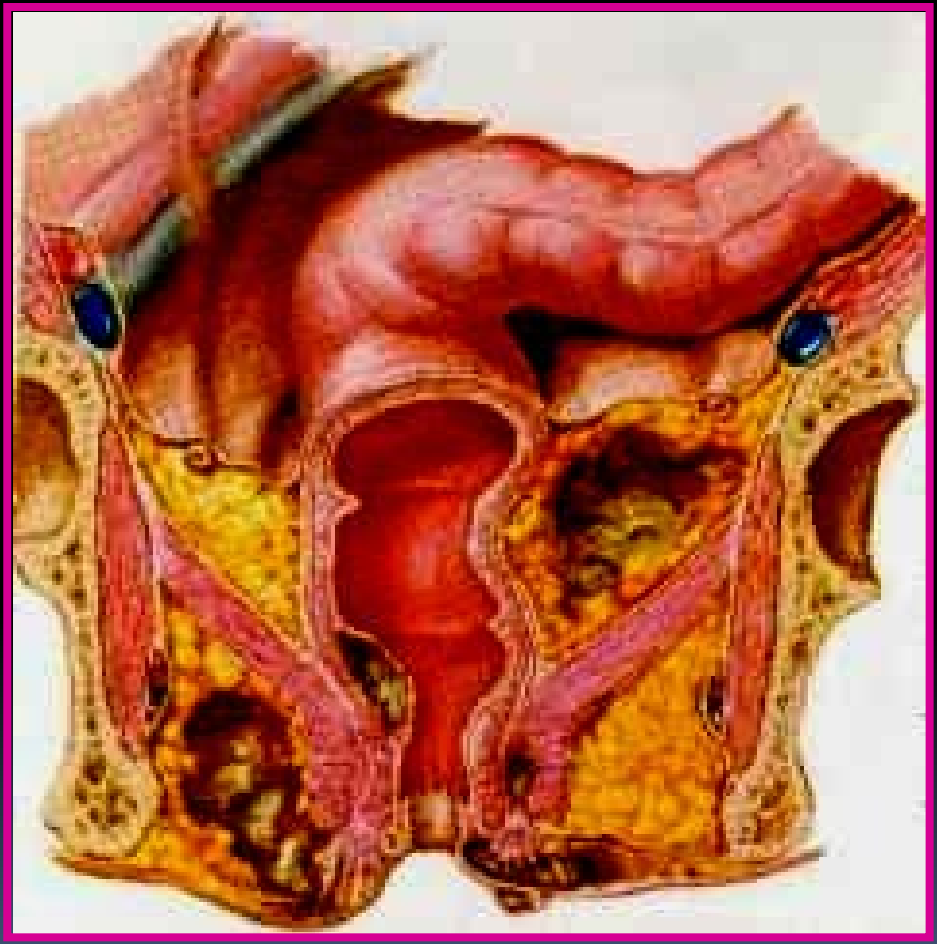

ABSCESOS ANORECTALES

Etiopatogenia

- Origen criptoglandular
  - Inespecífico o específico,
  - Secundario a varias entidades patológicas definidas.
- Desencadena:
  - Celulitis
  - Abscesos criptoglandulares anales.

Teoría ampliamente aceptada

Las fístulas perianales y los abscesos anorrectales, en un alto porcentaje, tienen origen criptoglandular y son consideradas como partes o etapas de una misma entidad.

ABSCESOS ANORECTALES

Clasificación

I. Inespecifico (Cripglandular),90%.

II. Específico (Secundario a :) 10%

a) Infecciones específica:
   - Tuberculosis
   - Actinomicosis
   - Linfogranuloma venéreo

b) Enfermedades inflamatorias:
   - Enfermedad de Crohn
   - Colitis ulcerativa

c) Trauma:
   - Empalamientos
   - Cuerpos extraños
   - Cirugía
   - Radiación

d) Malignos:
   - Carcinomas
   - Leucemias

ABSCESOS ANORECTALES
Clasificación

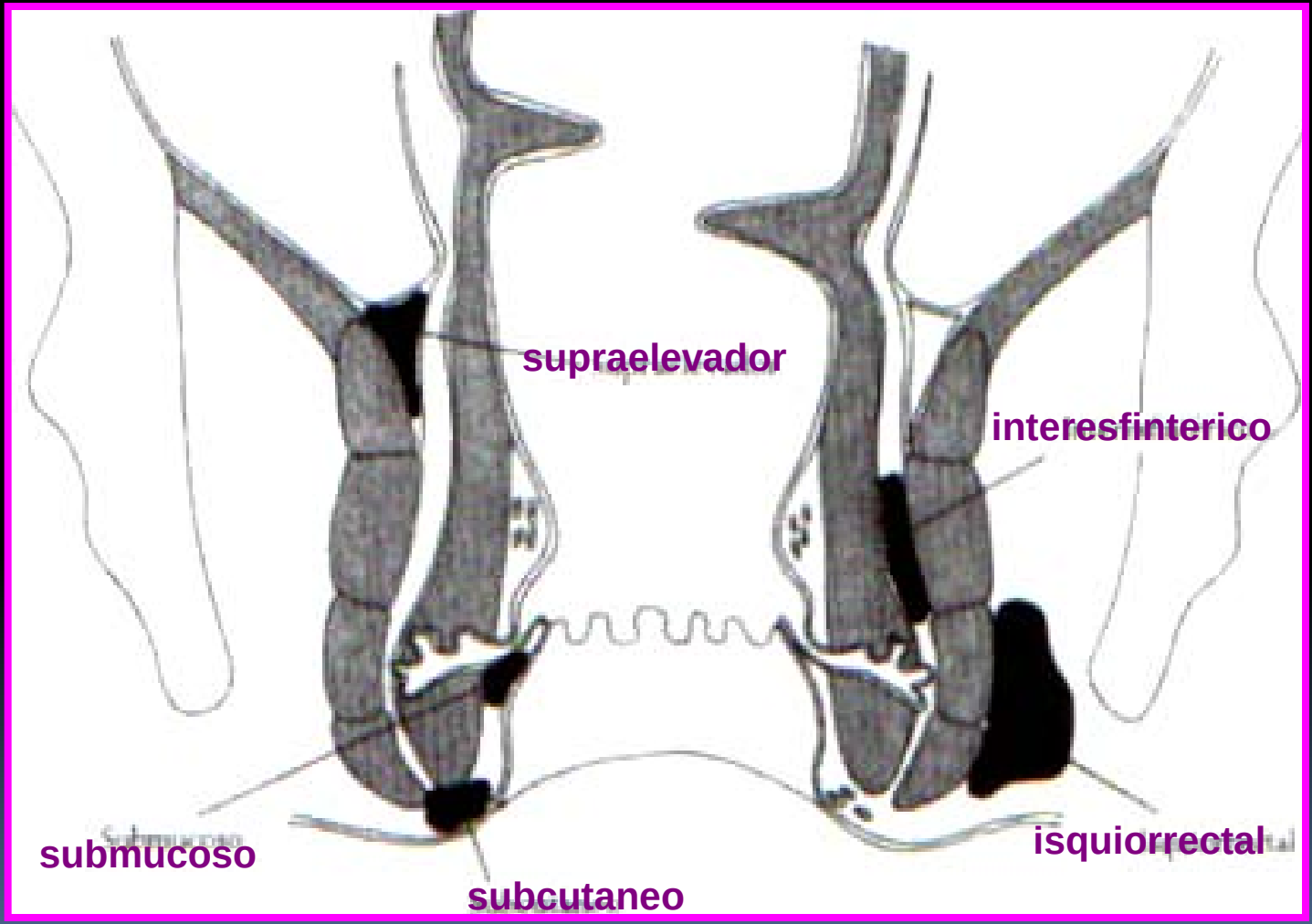

ABSCESOS ANORECTALES

Clínica

- Dolor severo pulsante
- Tumefacción
- Calor local
- Rubor en la región perianal y
- Fiebre (Ocasionalmente)

En algunos casos, el dolor es el único síntoma en la fase inicial. Cuando los abscesos son de localización submucosa, interesfintérica o están localizados profundamente en la fosa isquiorrectal o en el espacio supraelevador.

ABSCESOS ANORECTALES

Diagnostico

- Algunos muy evidentes
- Otros sólo dolor (sin signos inflamatorios)
  - los submucosos, los interesfintéricos, los isquiorrectales profundos y los supraelevadores)
  - En estos casos, se hace un examen bajo anestesia en el canal anal o rectal
  - Si hay tumefacción evidente, proceder a la punción-aspiración con el fin de localizarlo y confirmarlo para el posterior drenaje quirúrgico.
- Otras pruebas diagnosticas:
  - Tacto rectal
  - Anos copia (para detectar cuerpos extraños),
  - TAC o RM cuando se sospecha un absceso en el espacio supraelevador.

ABSCESOS ANORECTALES

Tratamiento

- Sintomático
- Algunos abscesos se drenan espontáneamente

Técnicas de drenaje:

1.- Incisión de drenaje en cruz

- Forma más popular y fácil de tratar los abscesos
- Se hace en la zona más renitente.
- También se puede utilizar una incisión radiada resecando una pequeña elipse de piel

ABSCESOS ANORECTALES

- 2. Destechar la cavidad del absceso con incisiones amplias;
- 3. Colocación de una sonda de drenaje en hongo tipo champiñón (*mushroom)*;
- 4. Colocación de un seton de drenaje;

FISTULAS PERIANALES

FISTULA PERINEAL

Definición

- Trayecto anormal que comunica una cripta de Morgagni con la superficie cutánea ano perineal o con el lumen rectal

- En algunas ocasiones pueden ser de múltiples trayectos, algunos de ellos ciegos.

Tracto fistuloso

- Pliegues muco-cutáneos hacia arriba y
- El agujero externo de un tracto fistuloso abajo

ANATOMIA

- Principales estructuras relacionadas con la fisiopatología de la enfermedad:
  - Glándulas anales y el
  - Aparato esfinteriano, compuesto por los esfínteres interno y externo y el elevador del ano.

ANATOMIA

- Las glándulas anales
  - Conectadas con criptas situadas en línea dentada;
- Los conductos de estas glándulas entran a la submucosa siguiendo un trayecto hacia fuera y hacia abajo;
- Dos tercios de estas glándulas entran al esfínter interno y la mitad termina en el espacio interesfintérico.

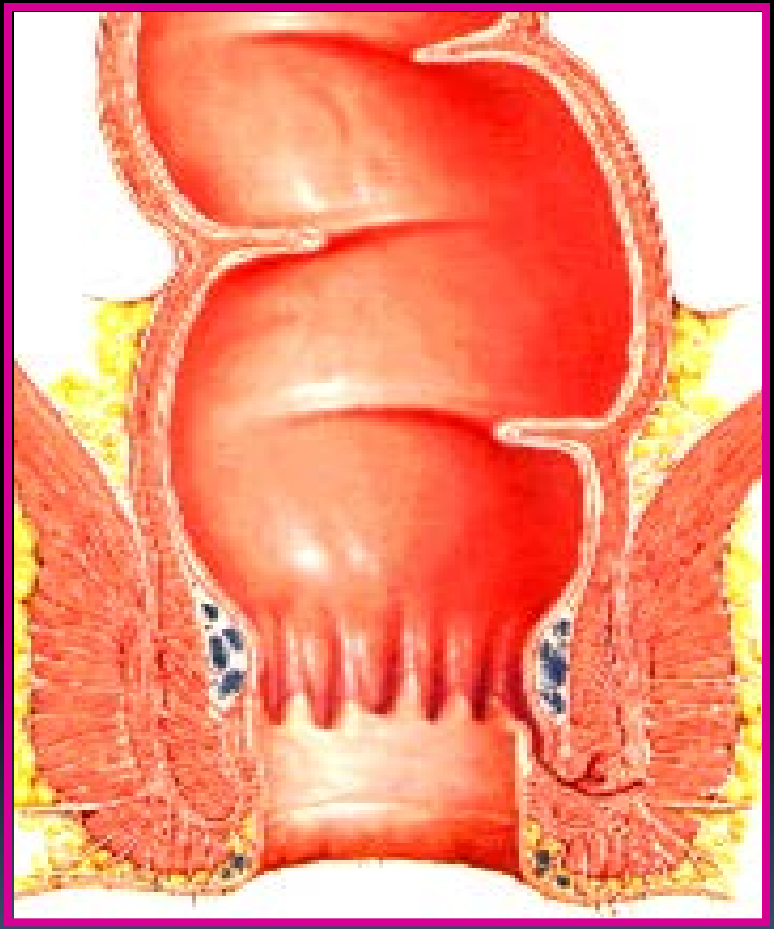

Aparato Esfinteriano

Esfínter Interno

Engrosamiento de la capa muscular del recto.

Músculo liso involuntario, 85% del tono de reposo del canal anal.

Esfínter Externo

Músculo estriado voluntario

Se continúa proximalmente con el músculo puborrectal,

Responsable de la presión de esfuerzo (contracción) del canal anal.

Elevador del ano

Músc. puborrectal, pubococcígeo Isquiococcígeo.

Función: mantenimiento de la continencia.

Conforman el diafragma pélvico posterior.

ETIOPATOGENIA

- La fístula anal se origina por:
  - Infección de una cripta anal
    - Acumulación de material extraño)
  - Obstrucción de conductos
  - Alcanzan espacio interesfinteriano.
- Se desarrolla el absceso
- Se extiende a los espacios celuloadiposos (trayecto fistuloso)
- Termina drenando por uno o varios orificios en la piel perianal o en la ampolla rectal (orificio secundario)

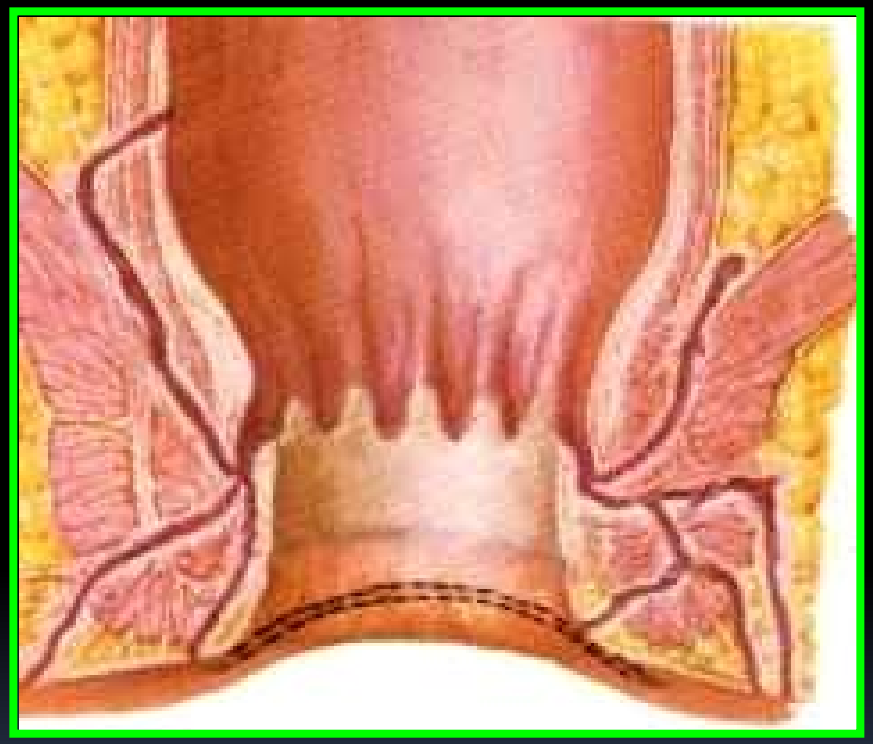

ETIOLOGIA

- **NO ESPECIFICAS**
  - ORIGEN CRIPTOGLANDULAR
- **ESPECIFICAS**
  - ABSCESO PIOGENO
  - TUBERULOSIS
  - COLITIS ULCEROSA
  - ENFERMEDAD DE CROHN
  - OTRAS ENFERMEDADES ABDOMINALES CAUSANTES DE ABSCESOS PELVIANOS

ETIOLOGIA

ESPECIFICAS

- CARCINOMA DE RECTO Y DEL CANAL ANAL ESPECIALEMENTE CARCINOMA COLOIDE
- LINFOGRANULOMA VENEREO
- ACTINOMICOSIS DE LA REGION RECTAL
- OPERACIONES RECTALES, OBSTETRICAS O GINECOLOGICAS PREVIAS

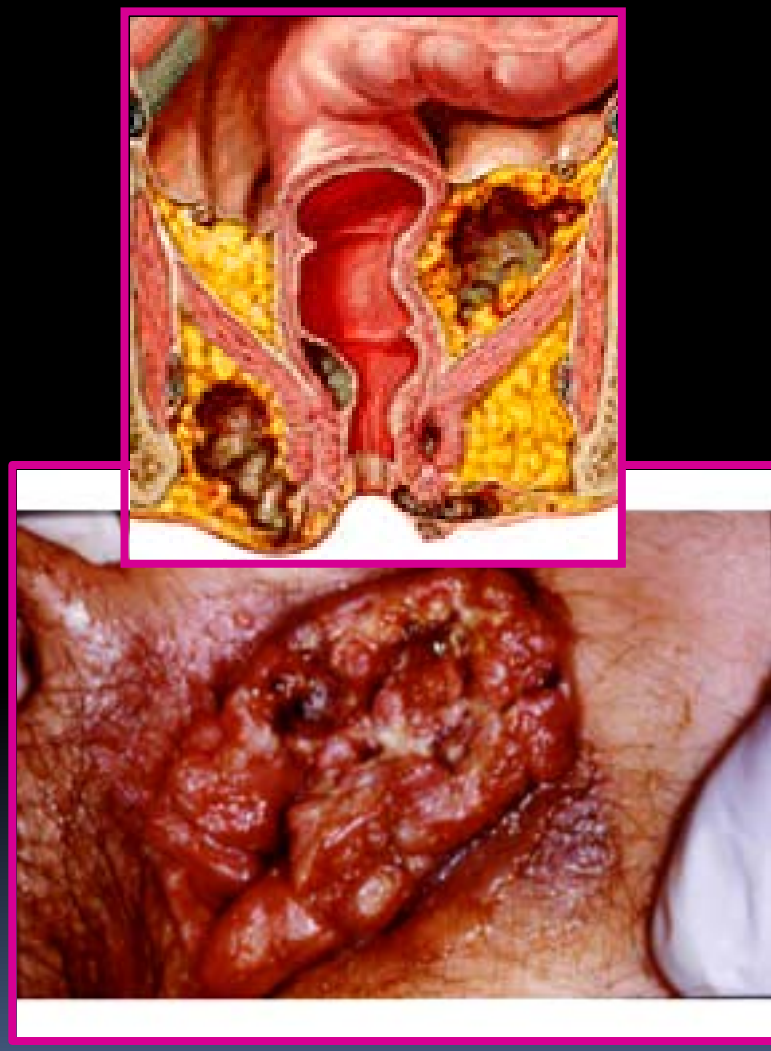

CLASIFICACIÓN

- FISTULAS PERI ANALES: SEGÚN
  - UBICACIÓN
  - RELACION DEL TRAYECTO
  - NUMERO DE ORIFICIOS
  - RELACION CON EL ESFINTER ANAL
  - ACTUAL CLASIFICACION DE PARKS.

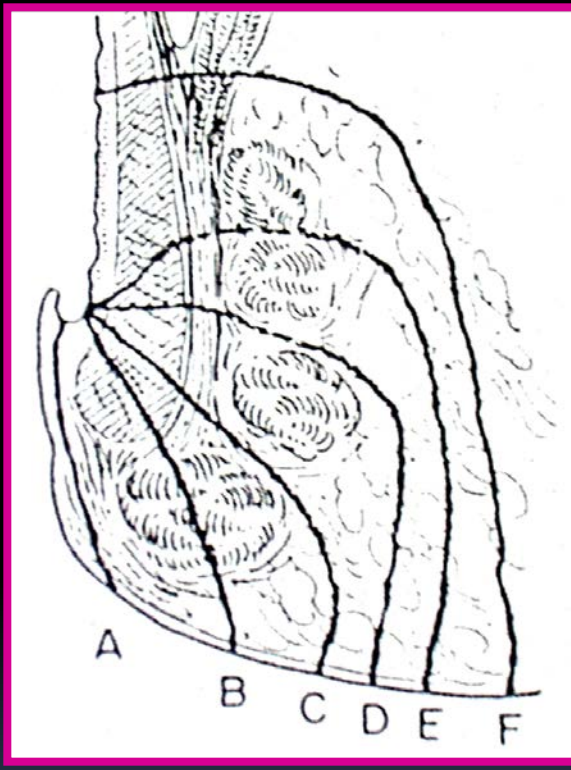

CLASIFICACIÓN

SEGÚN UBICACIÓN :

El orificio secundario se encuentra:

- Recto perineales
- Rectoanales
- Rectorrectales

CLASIFICACIÓN

SEGÚN EL TRAYECTO:

Puede ser :

- Simple
- Compleja
- Tortuosa
- Ramificada o en
- Herradura

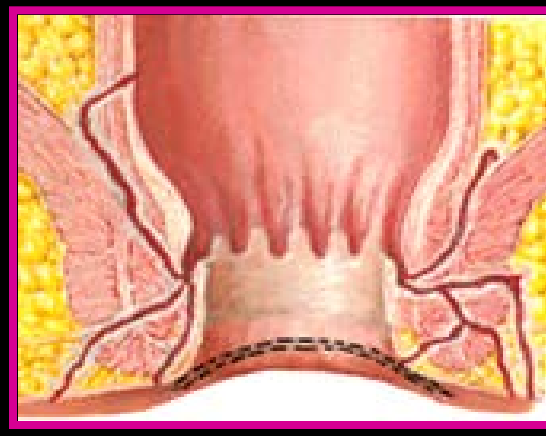

CLASIFICACIÓN

SEGÚN EL NUMERO DE ORIFICIOS:

- Única

- Múltiple

CLASIFICACIÓN

SEGÚN RELACION:

Con el esfínter anal:

- Interesfinterianas
- Transesfinterianas
- Extraesfinterianas

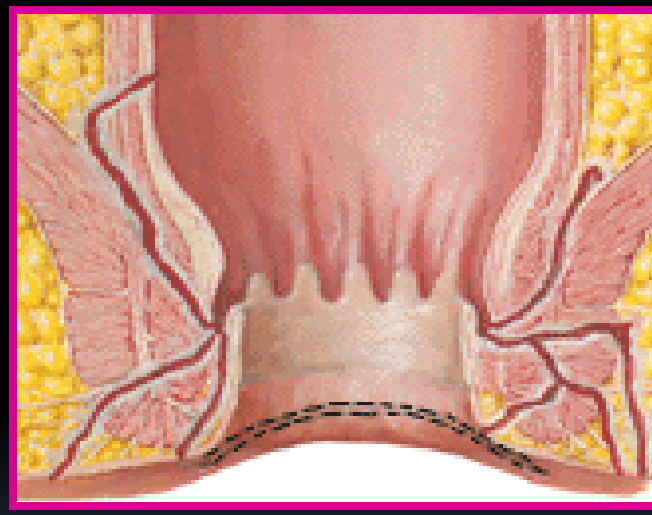

Millligan Morgan ;Goligher

CLASIFICACIÓN DE PARKS

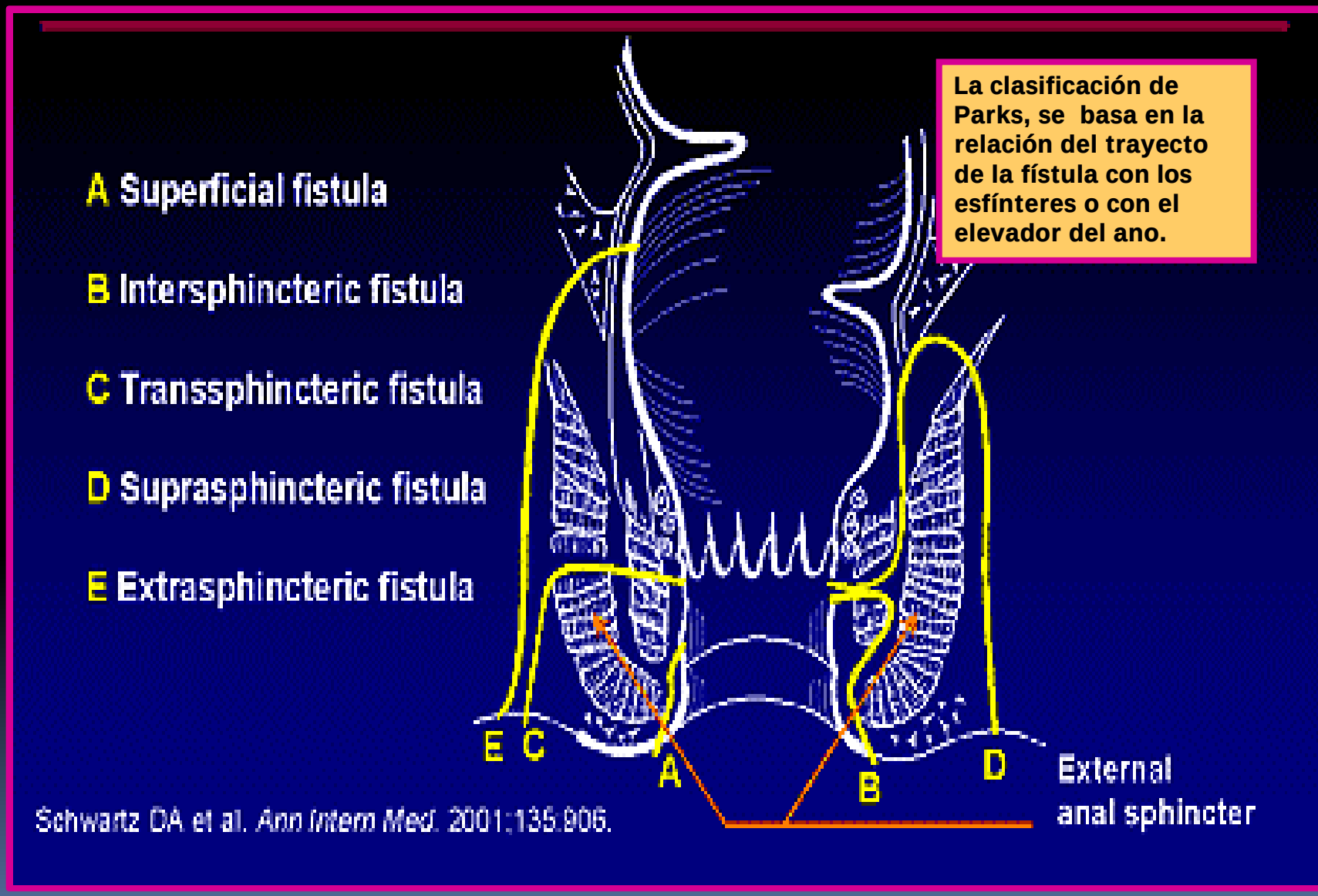

Fistula Interesfinteriana

El trayecto discurre por el espacio interesfintérico, situado entre ambos esfínteres.

Constituyen el 45% al 56% del total de las fístulas anales

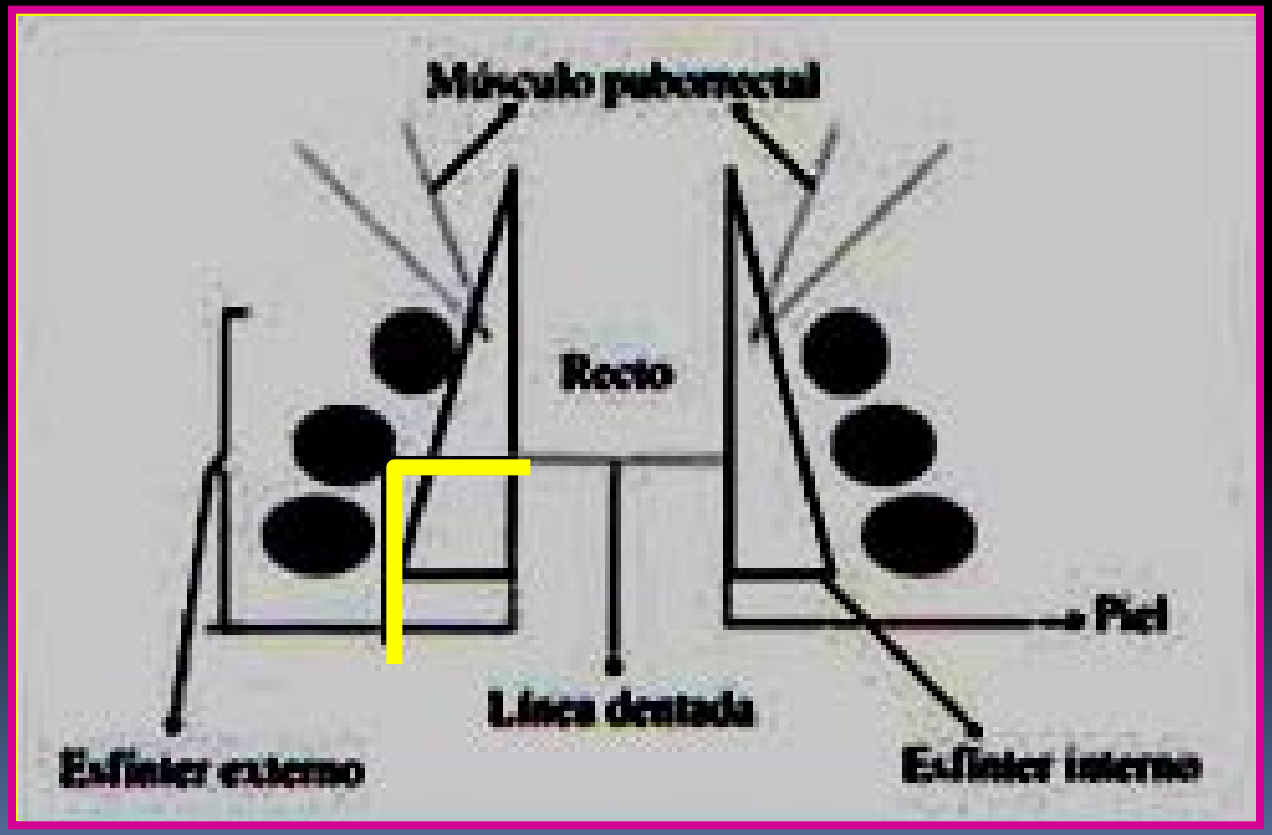

CLASIFICACIÓN DE PARKS

1.- INTERESFINTERICA

- De trayecto bajo sencillo
- De trayecto ciego alto
- De trayecto alto con abertura rectal
- Abertura rectal sin abertura peri anal
- Extensión extrarrectal
- Secundaria a enfermedad pélvica

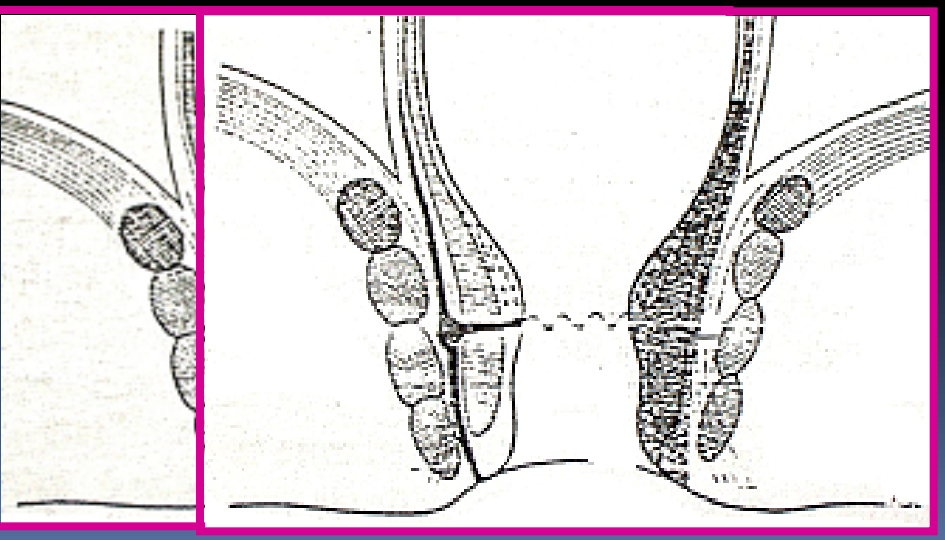

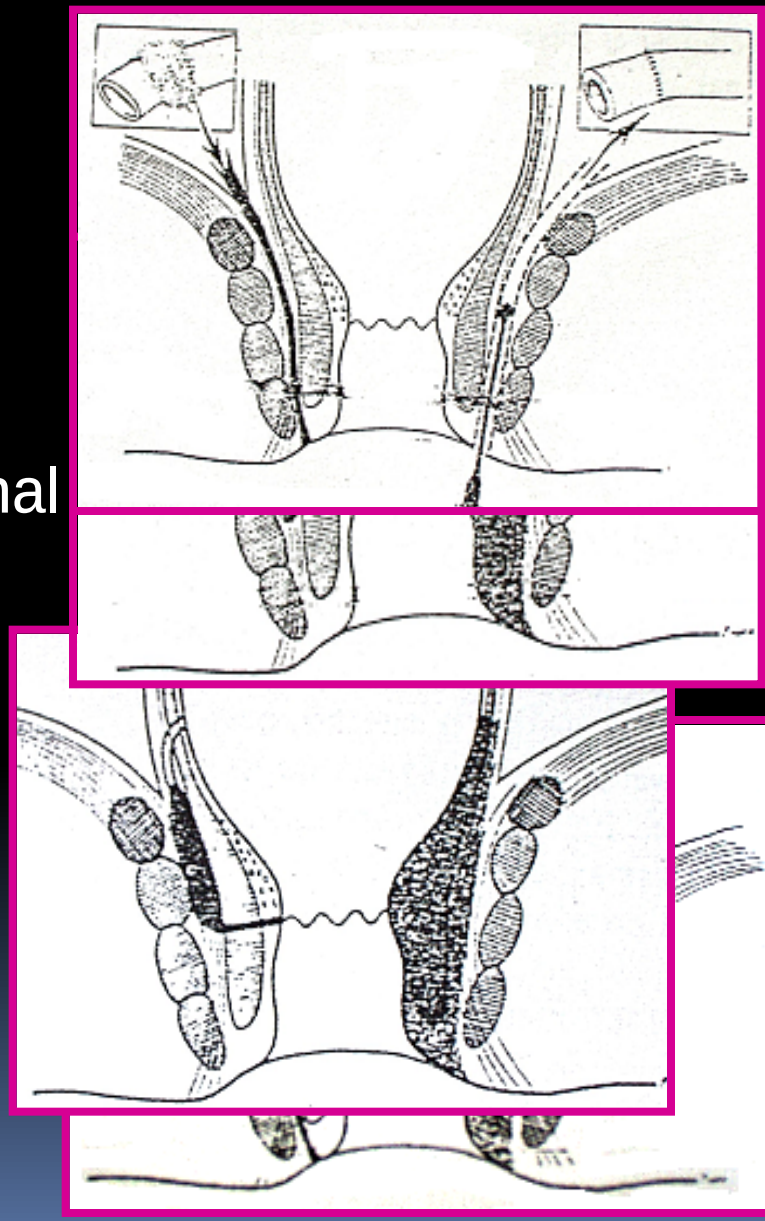

TRANSESFINTERICA

- El trayecto discurre a través de ambos esfínteres.
- Constituyen el 20 al 30% del total de las fístulas anales.
- Este tipo de fístula se puede clasificar como trasenfintérica alta o baja, según el compromiso del esfínter externo.

- Sin complicación
- De trayecto ciego alto

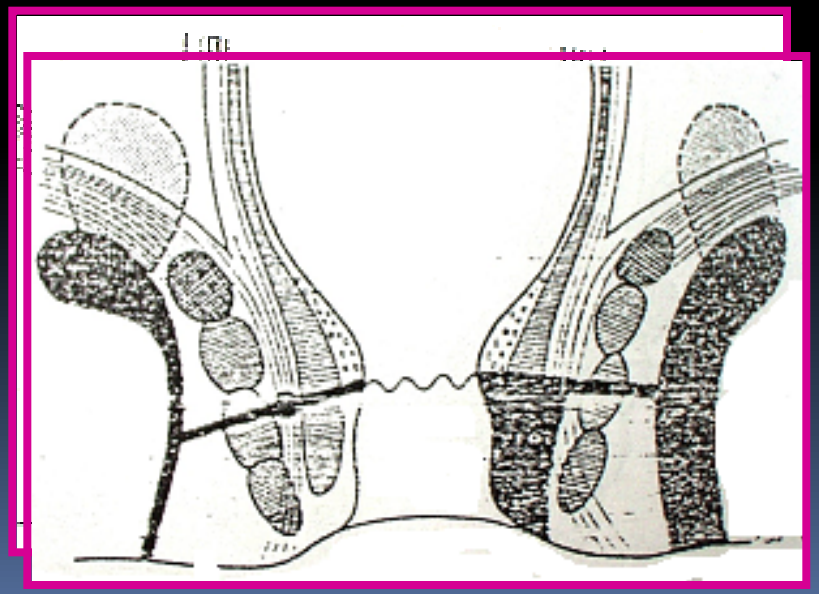

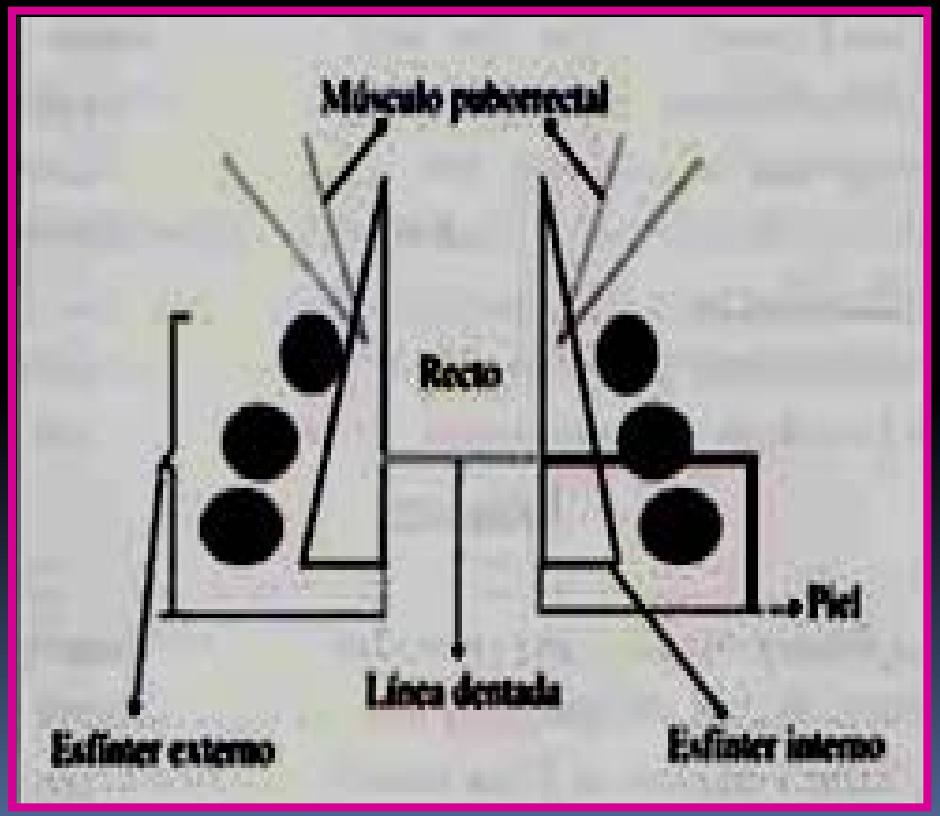

CLASIFICACIÓN DE PARKS

3.- SUPRAESFINTERICA

El trayecto discurre por encima del puborrectal. Constituyen el 3,3 % de las fístulas anales

- Sin complicación
- De trayecto ciego alto

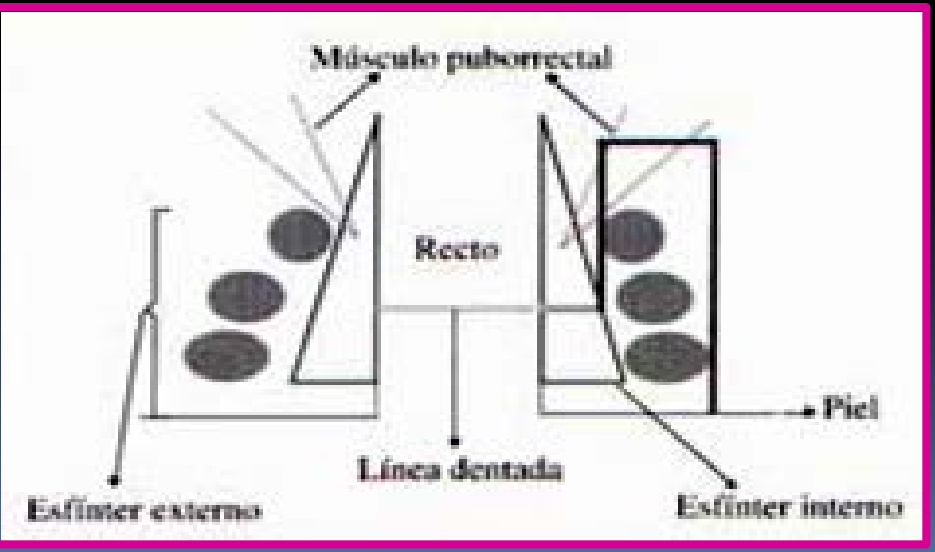

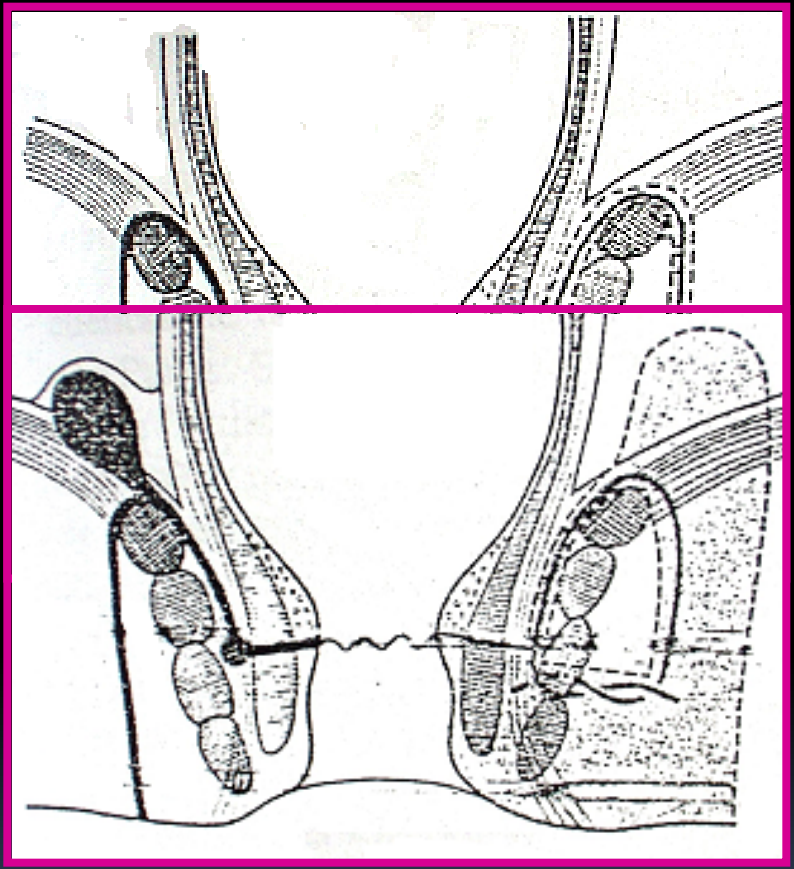

CLASIFICACIÓN DE PARKS

EXTRAESFINTERICA

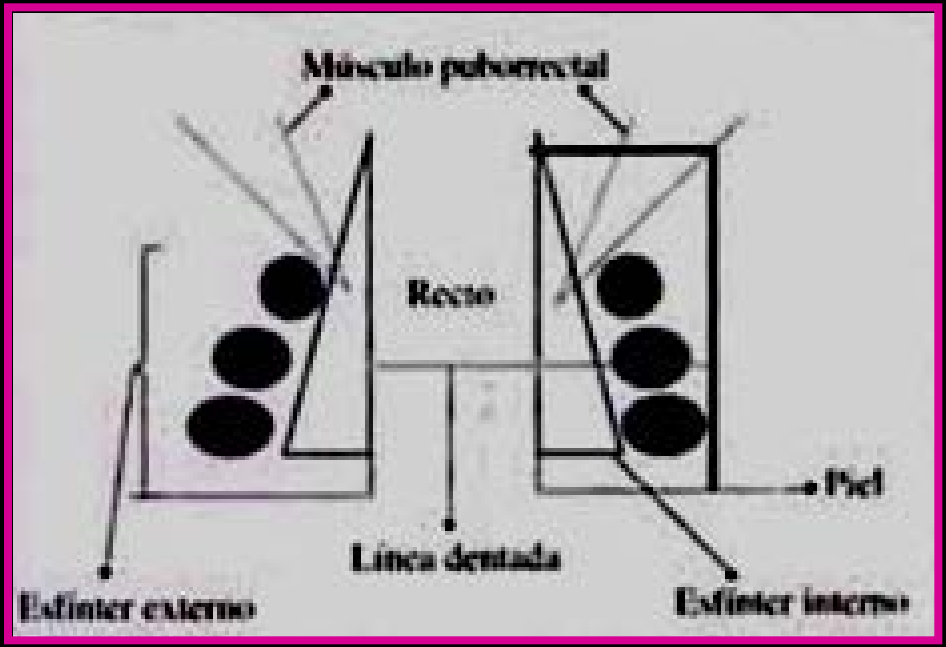

- El trayecto discurre desde el recto, por encima de los elevadores.
- Constituyen el 3% de las fístulas anales

- Fístulas también pueden ser:
  - Simples o
  - Complejas

CLASIFICACIÓN DE PARKS

4.- EXTRAESFINTERICA

- Secundaria a fístula anal
- Secundaria a traumatismo
- Secundaria a enfermedad anorrectal
- Secundaria a inflamación pélvica

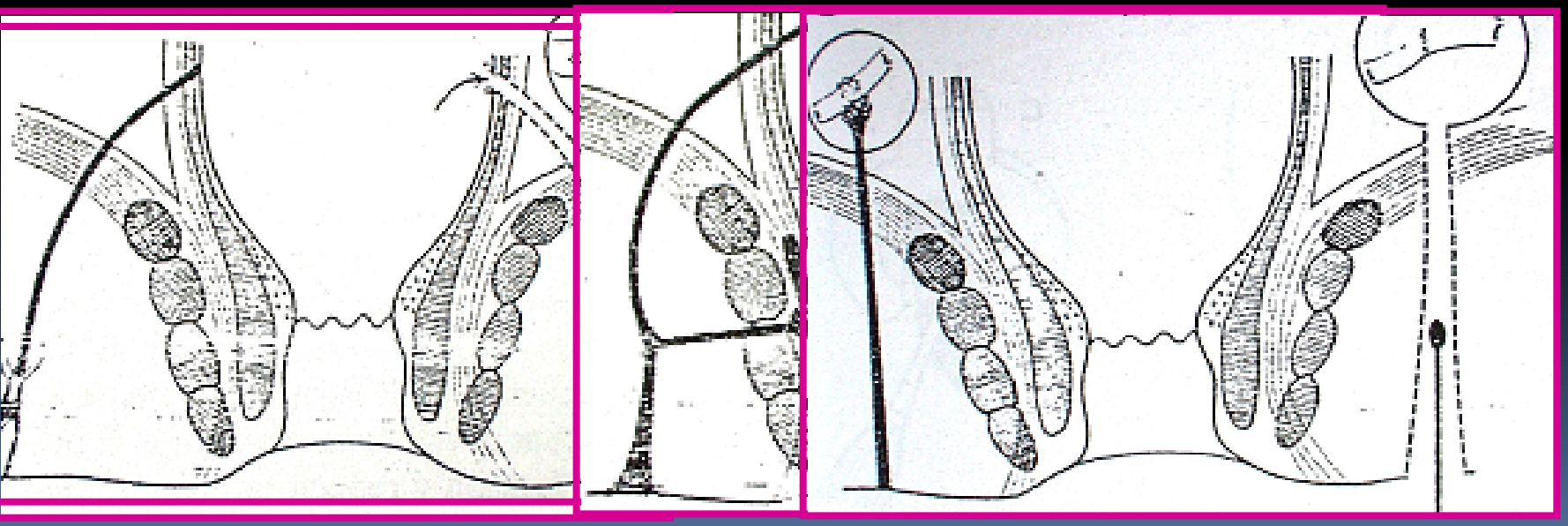

DIAGNOSTICO

- Es principalmente clínico.
- Estados de supuración crónica
- Episodios intercurrentes de dolor perianal (nuevas acumulaciones de pus)

DIAGNOSTICO

- EXAMEN FISICO:
  - Buscar trayecto de la fístula
  - Se palpa como un cordón fibroso;
  - Si se logra identificarlo al tocar la piel, se puede presuponer que es una fístula baja, y que el compromiso del esfínter externo es distal; o
  - Cuando el orificio secundario está localizado a más de 2 cm del borde anal, se puede presuponer que es una fístula compleja.

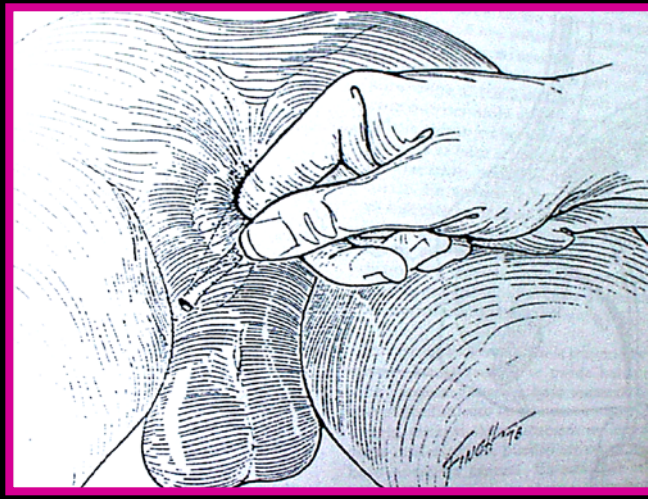

DIAGNOSTICO

- Otros métodos diagnósticos:
  - Ultrasonido endorectal
  - Ultrasonido Anal
  - Resonancia Magnetica(para ubicar trayectos o colecciones altas).

Ley de Goodsal

- Es una ayuda clínica
- Modalidad: trazando una línea horizontal por la mitad del orificio anal,
  - Los orificios secundarios que se encuentran anterior a esta seguirán un trayecto rectilíneo hacia la glándula comprometida; y
  - Los orificios secundarios que se encuentren posterior a esta seguirán un trayecto curvilíneo hacia la línea media posterior.

LEY DE GOODSALL

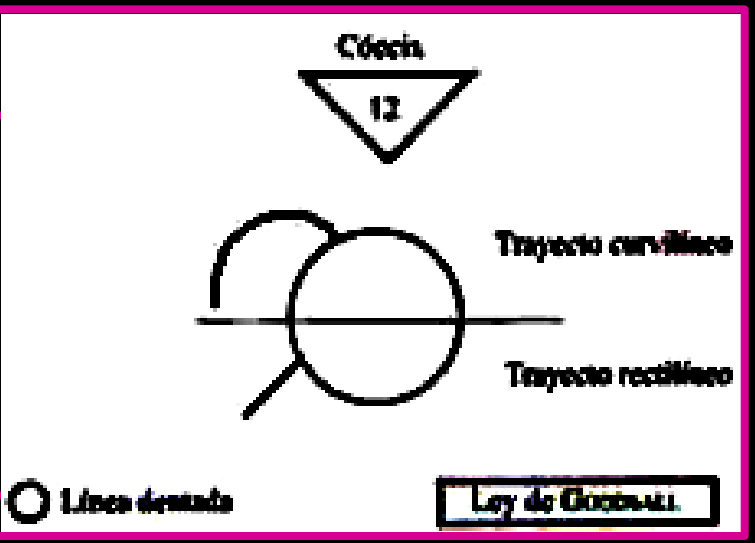

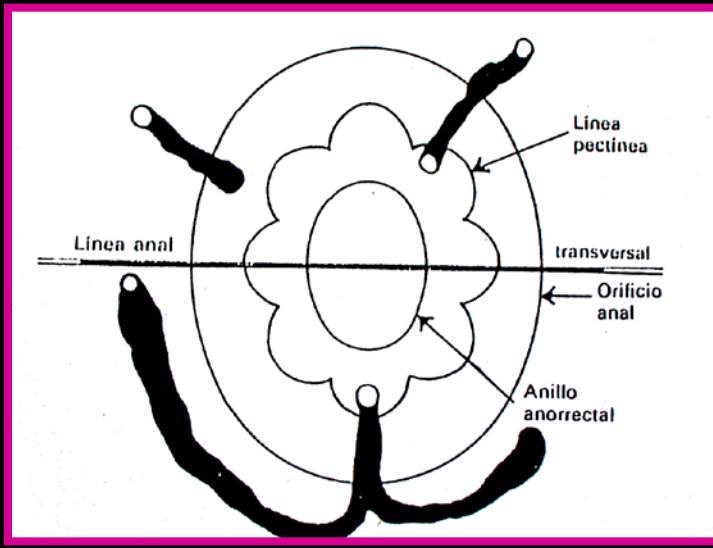

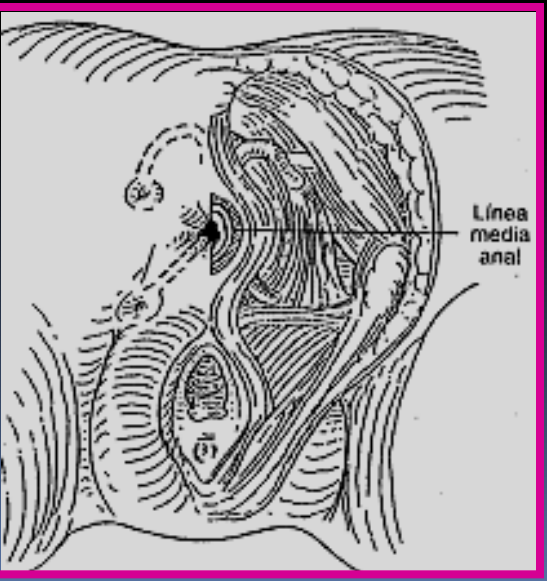

TRATAMIENTO

- **Objetivo:**
  - Erradicación del proceso supurativo sin comprometer la continencia anal.
  - Las diferentes técnicas son:

FISTULOTOMIA

- **Apertura y curetaje** del trayecto fistuloso para eliminar el tejido de granulación y facilitar su cicatrización.

- Se pueden **marsupializar** los bordes con un material absorbible en corto tiempo y acelerar así el proceso de cicatrización.

- Como se abre el trayecto fistuloso, se debe estar seguro de la relación del trayecto con los esfínteres, principalmente el externo, para sí **evitar el daño funcional**



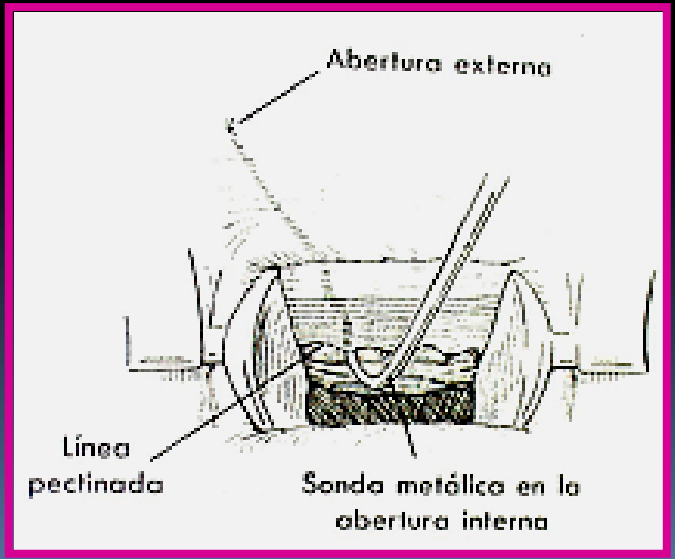

FISTULECTOMÍA

- Resección completa del trayecto fistuloso.
- Cumple la misma función que la anterior técnica
- Inconveniente: deja heridas de mayor tamaño que harán más larga la cicatrización.
- Tener en cuenta también la relación exacta del trayecto fistuloso con los esfínteres, principalmente el externo, para evitar daños en función.

EL SETÓN

- FISTULECTOMIA CON LIGADURA ELASTICA (SETON)
- Derivada del latín seta, que significa seda;
- Se clasifica en diferentes tipos,
- Según el objetivo que se busque:
  - Setón cortante,
  - Setón guía o
  - Setón de drenaje.

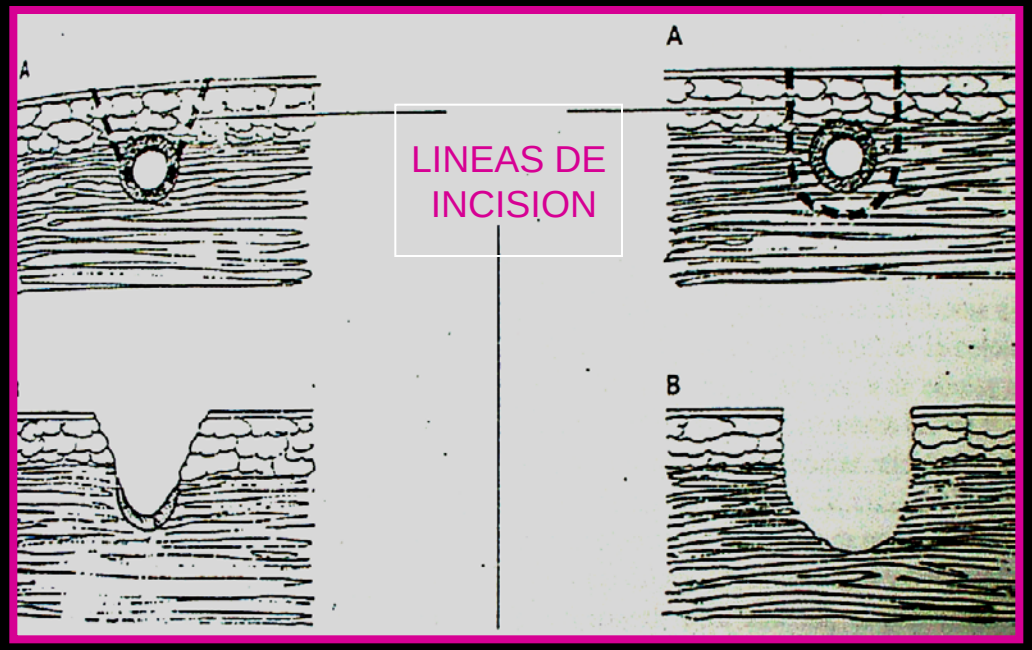

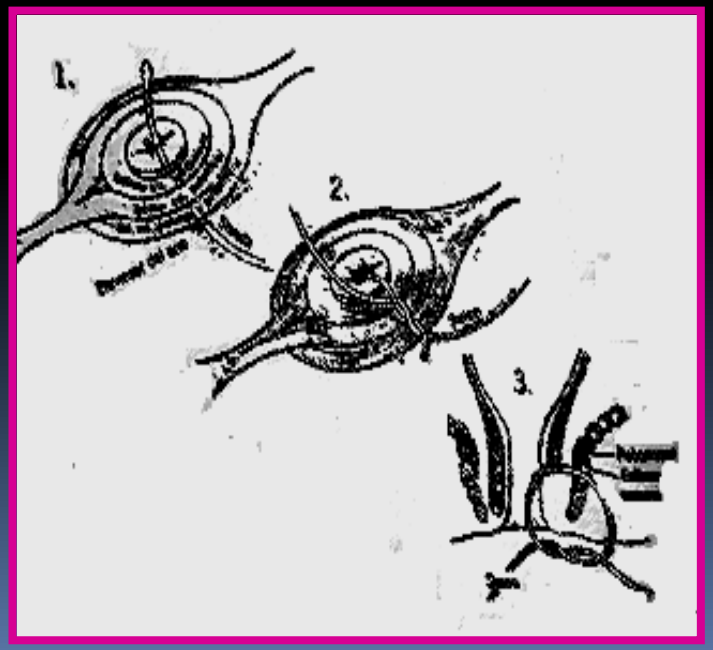

POSICION

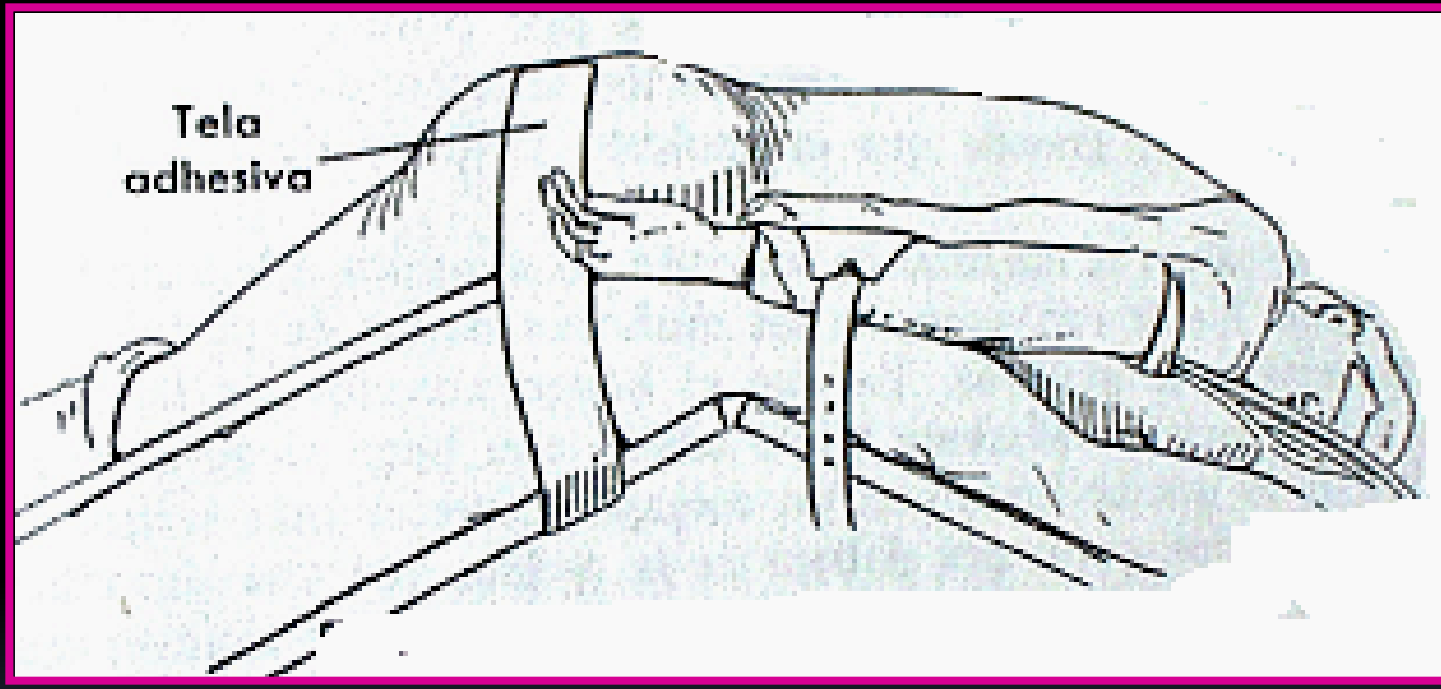

COMPLICACIONES

- La mortalidad → nula.
- Las complicaciones postoperatorias
  - Retención urinaria,
  - Hemorragia inmediata
  - Hemorroides externas agudas trombosadas

COMPLICACIONES

- Las complicaciones alejadas
  - Incontinencia
  - Recidiva.
  - Celulitis
  - Impactacion fecal
  - Fístula recurrente
  - Fístula rectovaginales
  - Estenosis

CANCER ANO--RECTAL

CANCER ANO-RECTAL

- TUMOR DE CRECIMIENTO LENTO
- METASTASIS TARDIAS
- FACILMENTE DX. EN ETAPAS TEMPRANAS POR:
  - CUADRO CLÍNICO.
  - EXAMEN FÍSICO – TACTO RECTAL.
  - RECTOSIGMOIDOSCOPIA - BIOPSIA

INCIDENCIA

- 60 % ENTRE LA 5ª Y 7ª DECADA DE LA VIDA.
- DISCRETO PREDOMINIO EN SEXO MASCULINO

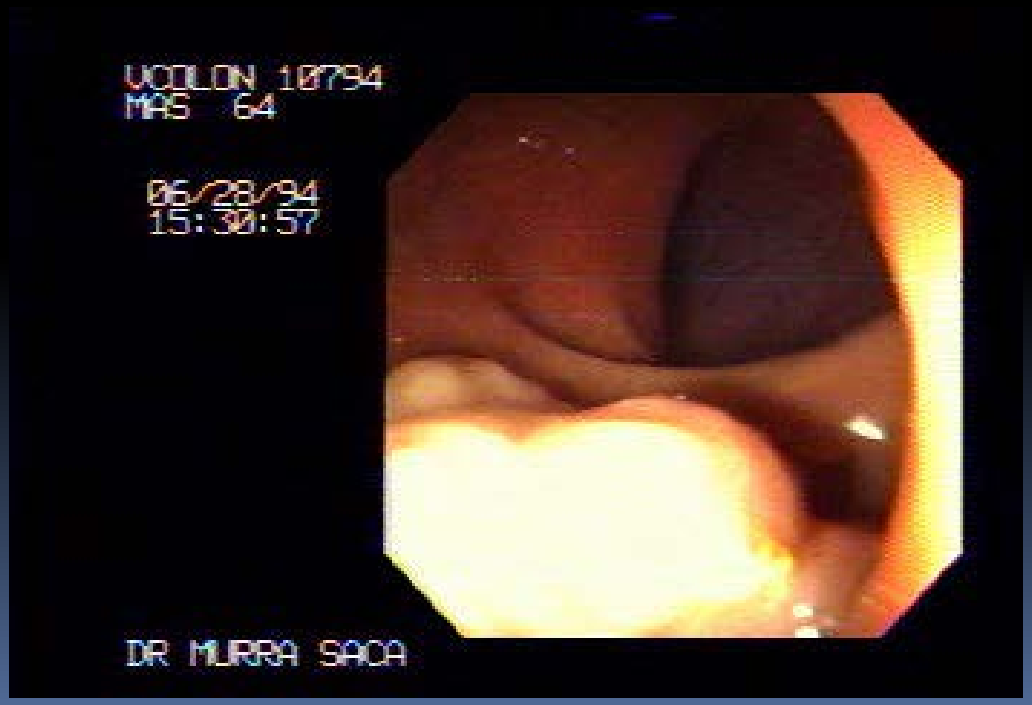

Papila anal hipertrófica la cual se introduce en el recto.

ETIOLOGIA

- POLIPOS :
  - ADENOMA VELLOSO,
  - POLIPOSIS MULTIPLE FAMILIAR.
- COLITIS ULCERATIVA.
- ENFERMEDAD DE CROHN.
- FISTULAS RECTOPERINEALES.

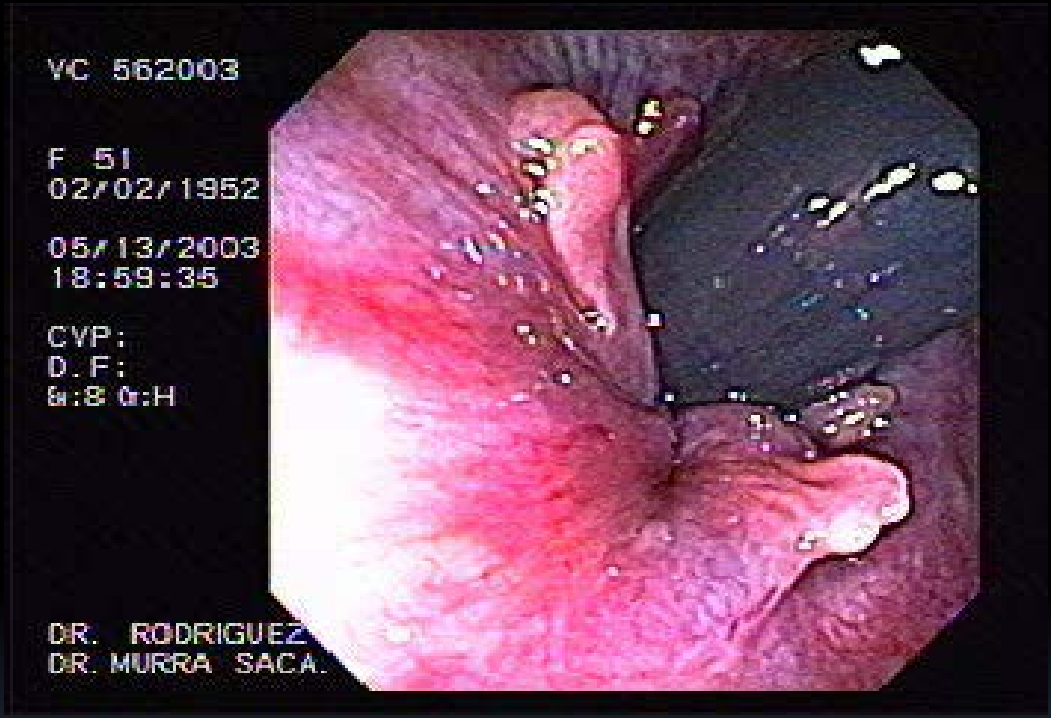

HISTOPATOLOGIA

- ADENOCARCINOMA
  - MEDULAR
  - ESCIRRO
  - PAPILARY
  - MUCOIDE.
- CARCINOMAS
  - EPITELIOMAS,
  - ESCAMOSO
  - BASOCELULAR
  - INDIFERENCIADOS.
- CARCINOIDES.
- SARCOMAS Y
- MELANOMAS.

Condilomas Acuminados.

CUADRO CLINICO

- Sangrado por el ano.
- Alteración del habito intestinal
- Disminución del calibre de las heces.
- Examen físico.-
- Tacto rectal.
- Anoscopía.
- Rectosigmoidoscopía

DIAGNOSTICO DIFERENCIAL

- PROCESOS INFLAMATORIOS.
- COMPRESIONES EXTRINSECAS.
- TUMORES BENIGNOS.

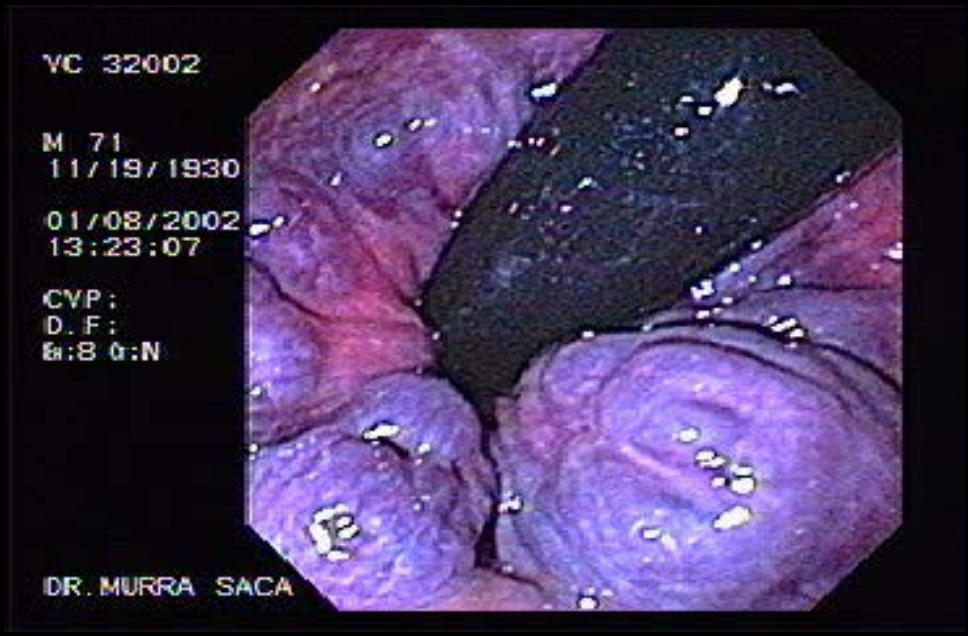

- **Papilas hipertróficas rectales.**
- **Además se observan algunas hemorroides internas.**
- **Imagen en retroflexión.**

TRATAMIENTO

- CIRUGIA.
- RADIOTERAPIA PRE-OPERATORIA.
- QUIMIOTERAPIA.

TRATAMIENTO

- RESECCIÓN ABDOMINO PERINEAL
  - OPERACIÓN DE MILES
- RESECCIÓN ANTERIOR

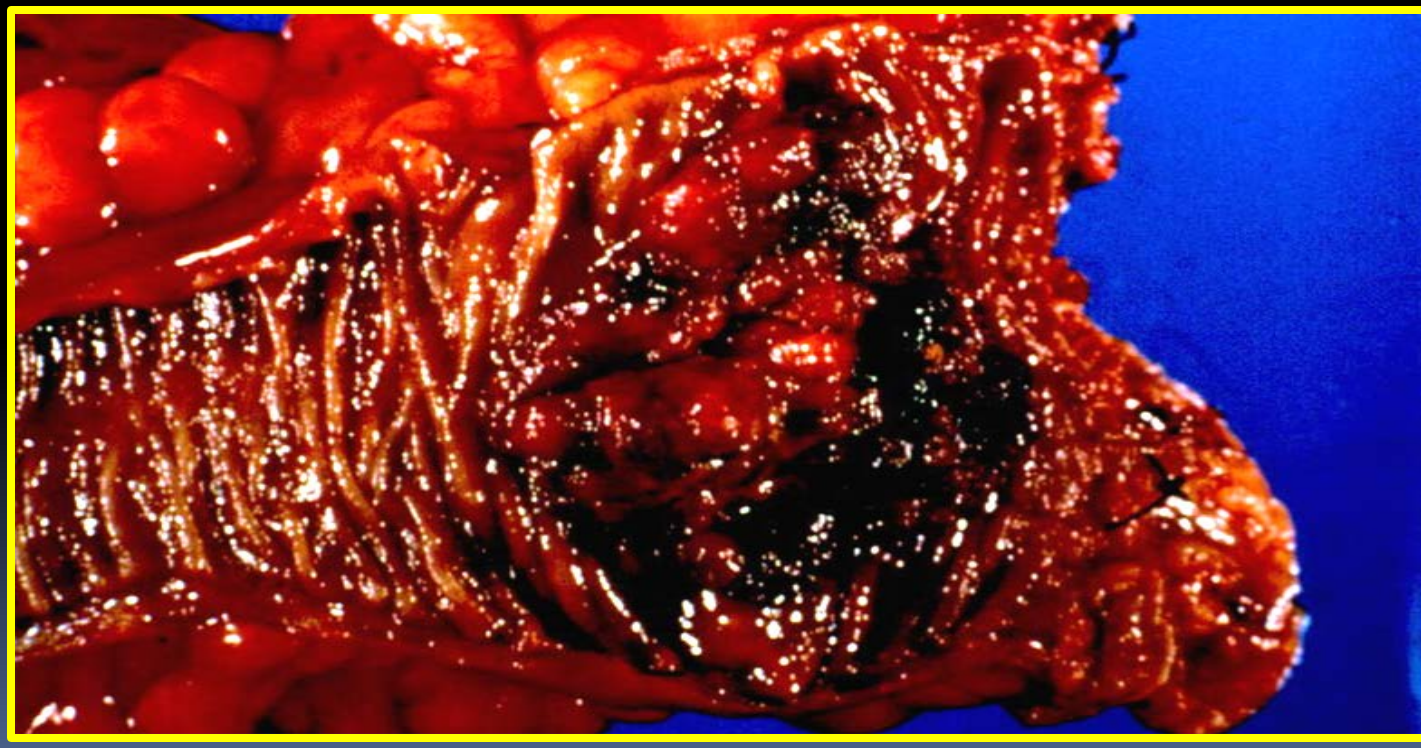

GRACIAS

DR. MURRA